

УДК 611.314

**ТОКСИКО-ГИГИЕНИЧЕСКОЕ ИССЛЕДОВАНИЕ ЦИНК-ФОСФАТНОГО ЦЕМЕНТА,  
МОДИФИЦИРОВАННОГО НАНОРАЗМЕРНЫМИ ЧАСТИЦАМИ КРЕМНИЯ**

Э.С. КАЛИВРАДЖИЯН, М.А. КРЮЧКОВ, Н.В. ЧИРКОВА, Т.А. ГОРДЕЕВА

ГОУ ВПО «Воронежская государственная медицинская академия им. Н.Н. Бурденко Росздрава»,  
кафедра ортопедической стоматологии, e-mail: [mihos-kryuk@yandex.ru](mailto:mihos-kryuk@yandex.ru)

**Аннотация:** в статье приводятся данные токсико-гигиенических исследований цинк-фосфатного цемента для фиксации несъемных конструкций зубных протезов, модифицированного наноразмерными частицами кремния. Модификация цинк-фосфатного цемента наноразмерными частицами кремния в соотношении 0,06% по массе к порошку не влияет на его токсико-гигиенические свойства и полученный материал не обладает токсическим действием, безопасен и биологически индифферентен.

**Ключевые слова:** токсико-гигиенические, цинк-фосфатный, цемент, нанокремний.

**TOXICO-HYGIENIC STUDYING ZINC-PHOSPHATE LUTING CEMENT,  
MODIFIED WITH NANO-DIMENSIONAL PARTICLES OF SILICON**

E.S. KALIVRADZHIYAN, M.A. KRYUCHKOV, N.V. CHIRKOVA, T.A. GORDEEVA

*Voronezh State Medical Academy after N.N Burdenko, Chair of Prosthodontics,  
e-mail: [mihos-kryuk@yandex.ru](mailto:mihos-kryuk@yandex.ru)*

**Abstract:** the article presents the data of toxico-hygienic properties of zinc-phosphate luting cement for fixed denture, modified with nano-dimensional particles of silicon. Such kind of modification, nano-dimensional particles of silicon in proportion of 0,06% in mass to the powder does not affect toxico-hygienic properties, and the material obtained in the result has no toxic effect being safe and biologically indifferent.

**Key words:** toxico-hygienic, zinc-phosphate luting cement, nano-silicon.

В последние годы биосовместимость стоматологических материалов стала серьезной проблемой, поскольку она связана с качеством стоматологической помощи населению [4]. Находясь в полости рта длительное время, стоматологические материалы могут выделяться в ротовую жидкость как в неизменном виде так и в виде различных соединений, что может привести к токсическому воздействию на клетки слизистой оболочки полости рта [1, 9]. Поскольку биосовместимость стоматологических материалов напрямую зависит от общесоматического состояния организма [2, 3], а в последние десятилетия количество хронических заболеваний, нарушений эндокринной и иммунной систем увеличивается, то вопрос биологической адекватности стоматологических материалов становится всё более актуальным [8]. Биосовместимость определяется, как способность материала функционировать при определенном применении в присутствии соответствующего ответа организма хозяина. Все материалы, предназначенные для применения в стоматологии, проходят длительные испытания на отсутствие токсичности, в том числе с использованием лабораторных животных и добровольцев [5, 6, 7].

**Цель исследования** – токсико-гигиеническое изучение рецептуры цинк-фосфатного цемента для фиксации несъемных конструкций зубных протезов, разработанного на кафедре ортопедической стоматологии ВГМА им. Н.Н.Бурденко с использованием наноразмерных частиц кремния.

**Материалы и методы исследования.** Материал был создан на основе цинк-фосфатного цемента «Висцин» производства «Радуга-Р» путём его модификации наноразмерными частицами кремния в соотношении 0,06% по массе к порошку. Цементы для исследования предоставлялись в кристаллизованном состоянии в количестве 10 грамм каждый. Замешивались материалы согласно инструкции производителя стерильным металлическим шпателем на стерильном стоматологическом стекле, после чего помещался в стерильную стеклянную колбу и передавался в «Центр госсанэпиднадзора в Воронежской области». Определение индекса токсичности проводили на базе «Центра госсанэпиднадзора в Воронежской области» министерства здравоохранения РФ. Исследование проводилось согласно методическим рекомендациям № 01.018-07 «Определение токсичности химических веществ, полимеров, материалов и изделий с помощью бактериального теста «Эколюм», утверждённым в 2007 году. Настоящий документ устанавливает методику определения токсичности отдельных химических соединений, различных материалов, изделий и упаковок с использованием в качестве тест-объекта люминесцентных микроорганизмов «Эколюм» и измерительного прибора серии «Биотокс». Были исследованы исходный цемент «Висцин» и модифицированный материал.

На следующем этапе, согласно ГОСТу Р ИСО 10993, был поставлен хронический эксперимент на 45 самцах белых крыс, массой 215±5 грамм. Животным под внутрибрюшным наркозом тиопентала натрия (30мг/кг) в область внутренней поверхности левого бедра внутримышечно были имплантированы образцы цинк-фосфатного цемента, модифицированного наноразмерными частицами кремния. Образцы представляли собой цилиндры диаметром 1мм и высотой 3мм. Цемент замешивался в пропорциях согласно инструк-

ции производителя материала «Висцин» на стерильном стоматологическом стекле стерильным металлическим шпателем. После чего материал помещался в стерильные металлические формы, представляющие собой металлическую пластину высотой 3мм шириной и длиной 5см, в которой было сделано 25 сквозных отверстий 1 мм в диаметре. Для окончательной кристаллизации образцы выдерживались сутки в камере влажности с параметрами  $37\pm 1^\circ\text{C}$  и относительной влажностью не менее 30%.

Все животные были разделены на 3 группы:

1 – животные с внутримышечными имплантатами цинк-фосфатного цемента, модифицированного наноразмерными частицами кремния;

2 – животные с внутримышечными имплантатами цинк-фосфатного цемента «Висцин»;

3 – контрольная группа.

Через 1, 4 и 12 недель после имплантации материала по 5 крыс из каждой группы подвергали эвтаназии путём кровопускания под наркозом. Каждое животное предварительно взвешивали. Тушка каждого животного препарировалась, вскрывалась грудная и брюшная полости, макроскопически оценивалось состояние внутренних органов для исключения дальнейшего участия в эксперименте животных с выраженной патологией внутренних органов и паразитарными инвазиями. Извлекались образцы лёгкого, сердца, печени, селезёнки, почки и мягких тканей области имплантата. Образцы фиксировались в растворе 10% нейтрального формалина. После того как образцы тканей были обезвожены и уплотнены, их заливали в парафин и делали срезы для гистологического исследования. Срезы окрашивали гематоксилином Караци-эозином (для обзорной микроскопии) и пикрофуксином по Ван-Гизону.

Гистологическое исследование и анализ 540 препаратов было проведено на базе Орловской Больницы Скорой Медицинской Помощи им. Н.А. Семашко.

Помимо изучения реакции органов и тканей опытных животных на имплантат исследуемого материала, в комплекс токсико-гигиенических исследований входило изучение показателей развёрнутого анализа периферической крови опытных животных. В сроки 1, 4 и 12 недель после имплантации у белых крыс, участвовавших в эксперименте производили забор крови из хвоста. Кровь помещали в стерильные пробирки с антикоагулянтом и в день забора доставляли в иммунологическую лабораторию Воронежской областной клинической больницы №1, где производили качественный и количественный анализ морфологического состава предоставленных образцов.

**Результаты и их обсуждение.** Анализ гистопрепаратов органов животных участвовавших в эксперименте показал, что практически во всех случаях гистоархитектоника сердца сохранена. Цитоплазма миокардиоцитов равномерно окрашена эозином, при этом не определяется существенных различий в уровне эозинофилии смежных миокардиоцитов, поперечная исчерченность хорошо просматривается. Ядра кардиомиоцитов расположены ближе к периферии клетки, удлинённые, светлые. Не выявлено выраженных изменений сократительного миокарда. Строение селезенки имеет типичное гистологическое строение. Белая пульпа селезенки представлена лимфатическими фолликулами с эксцентрично расположенными центральными артериями. Центральная часть фолликулов выглядит светлой (реактивный центр или центр размножения). Красная пульпа состоит из многочисленных кровеносных сосудов синусоидного типа с селезеночными и пульпарными тяжами с выраженным полнокровием. При окраске по методу Ван-Гизон – фуксинофильных структур практически не определяется. Слизистая оболочка бронхов в зависимости от диаметра с изменяющейся толщиной за счет изменения формы клеток от высоких призматических до низких кубических. В перибронхиальном пространстве не встречается лимфоидных фолликулов и лимфатических узлов. В отдельных срезах субплеврально в просвете расширенных альвеол имеются очаговые скопления свежих эритроцитов. При окраске по Ван-Гизон фуксинофильных структур практически нет. Гистоархитектоника печени сохранена, балочное строение хорошо выражено, все центральные вены с умеренным полнокровием, не расширены. Портальные тракты хорошо выражены, вокруг триад – слабо выраженная лимфогистиоцитарная инфильтрация. Гепатоциты округлой или эллипсоидной полигональной формы с различной степенью оксифилии, слабо выраженной зернистостью цитоплазмы. Гепатоциты одноядерные с центральным расположением ядра. В центре ядра расположено одно (редко два) оксифильное ядрышко, хроматин мелкодисперсный, равномерно распределен в нуклеоплазме. Портальные тракты: ветви воротной вены, печеночной артерии, желчные протоки и лимфатические сосуды располагаются в очень слабо фуксифильных пучках коллагеновых волокон (в микропрепаратах, окрашенных по Ван-Гизон). Признаков токсического расширения синусоидов (пелиоза) и расширения пространств Глиссе не выявлено. Жировой дистрофии, внутри – и внеклеточного холестаза не обнаружено. Строма почки представлена рыхлой соединительной тканью, состоящей из сетевидных ретикулиновых волокон, единичных фибробластов (пучки которых прокрашиваются фуксином лишь в области подслизистой оболочки лоханки почки, что видно при окраске по Ван-Гизон). Выстилающие внутреннюю поверхность капилляров клетки эндотелия не повреждены, Боуменово пространство не расширено. Извитые проксимальные каналцы выстланы однослойным цилиндрическим эпителием, покрытым щеточной каемкой. Эпителий проксимальных каналцев имеет слабо-зернистую оксифильную цитоплазму, ядра из округлой формы с наличием в центре или ближе к центру одного – двухядерных оксифильных ядрышек. Собираательные трубочки в корковом слое выстланы однослойным кубическим эпителием, в мозговом – низким цилиндрическим эпителием. Слизистая лоханки почки выстлана переход-

ным эпителием различной толщины. Признаков токсического поражения почек не обнаружено. Мягкие ткани, прилегающие к имплантату представлены поперечно-полосатой мышечной тканью типичного строения, по краю препаратов – развитие рыхлой соединительной ткани с группами регенерирующих мышечных волокон, мелкими сосудами с периваскулярной слабовыраженной лимфо-гистиоцитарной инфильтрацией, встречаются единичные скопления сегментоядерных нейтрофильных лейкоцитов, лимфоцитов. Признаков выраженного воспаления, некроза и дистрофии окружающих тканей не выявлено.

Таблица

Результаты исследования индекса токсичности материалов

Исследуемый материал	Допустимый уровень токсичности	Результат	Заключение
«Висцин» 1	Менее 20% – отсутствие токсичности	8,7%	материал удовлетворяет требованиям № 01.018-07 от 2007 года
«Висцин» 2	Менее 20% – отсутствие токсичности	7,5%	материал удовлетворяет требованиям № 01.018-07 от 2007 года
«Висцин» 3	Менее 20% – отсутствие токсичности	10,6%	материал полностью удовлетворяет требованиям № 01.018-07 от 2007 года
Модифицированный цемент 1	Менее 20% – отсутствие токсичности	7,8%	материал удовлетворяет требованиям № 01.018-07 от 2007 года
Модифицированный цемент 2	Менее 20% – отсутствие токсичности	8,7%	Материал удовлетворяет требованиям № 01.018-07 от 2007 года
Модифицированный цемент 3	Менее 20% – отсутствие токсичности	9,5%	материал удовлетворяет требованиям № 01.018-07 от 2007 года

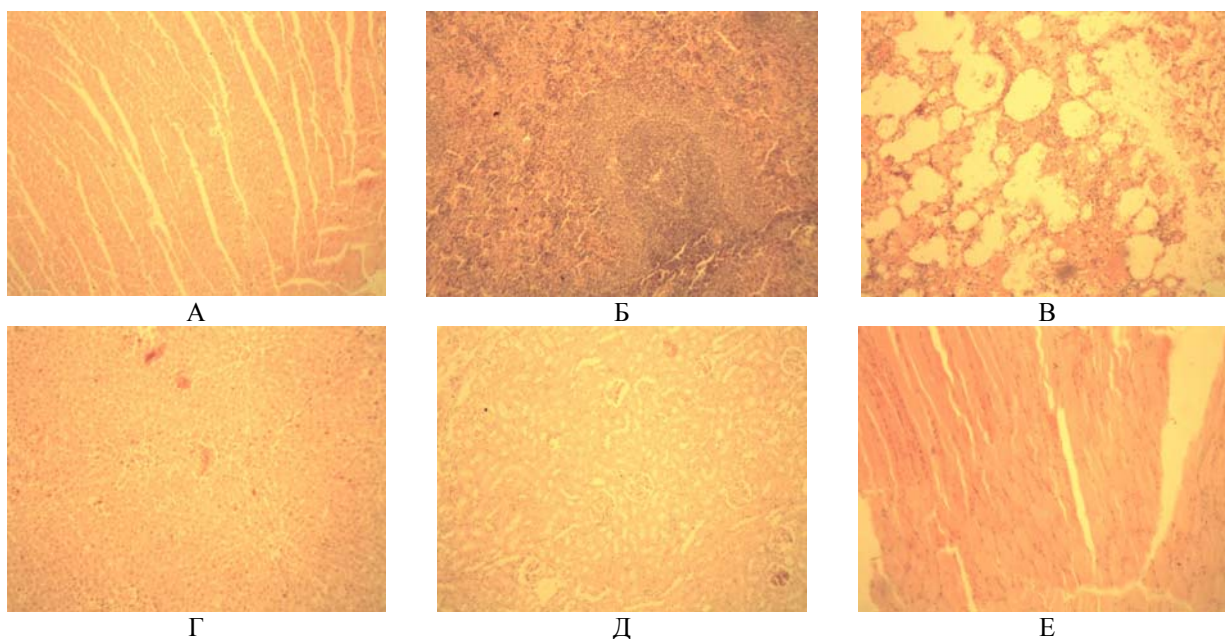


Рис. Гистопрепараты сердца (А), селезёнки (Б), лёгкого (В), печени (Г), почки (Д) и мышцы (Е) X100.

Таким образом, гистологические исследования тканей внутренних органов и мышц, прилегающих к имплантату позволяют сделать вывод, что используемые материалы не оказывают токсического воздействия на организм экспериментальных животных.

При анализе результатов исследования периферической крови опытных животных было отмечено, что наибольшим изменениям подвергались показатели количества лейкоцитов и СОЭ. Остальные показатели, такие как количество эритроцитов, тромбоцитов, ретикулоцитов и гемоглобина значительным изменениям не подвергались. У животных в первой и второй группах в первые 7 дней наблюдался лейкоцитоз –  $14,32 \pm 0,12$  тыс. и  $14,84 \pm 0,33$  тыс. соответственно, который снижался к третьей неделе и полностью исчезал к концу третьего месяца эксперимента. При этом количество лейкоцитов у животных первой и второй групп было сопоставимо с контрольной группой. Такая реакция характерна травме, наносимой при имплантации

материала. Показатель СОЭ у незначительно повышался в первые две недели эксперимента до  $2,95 \pm 0,1$  мм/час в первой группе и  $3,05 \pm 0,1$  мм/час.

Анализ результатов исследования периферической крови опытных животных подтвердил отсутствие токсического действия на исследуемых материалов на организм животных.

**Выводы.** Таким образом, по результатам проведённых исследований можно сделать вывод, что модификация цинк-фосфатного цемента наноразмерными частицами кремния в соотношении 0,06% по массе к порошку не влияет на его токсико-гигиенические свойства и полученный материал не обладает токсическим действием, безопасен и биологически индифферентен.

#### Литература

1. Арутюнов, С.Д. Экспериментальное изучение токсичности антисептического средства «Цетасепт» для корневых каналов зубов / С.Д. Арутюнов, Э.Г.Маргарян // Российский стоматологический журнал.– 2007.– № 1.– С. 6–7.
2. Вегера, И. Биосовместимость титановых сплавов медицинского назначения / И. Вегера [и др.] // Наука и инновации.– 2009.– №2.– С.72.
3. Дубова, Л.В. Биосовместимость стоматологических материалов — оценка безопасности по способности к гистаминолиберации / Л.В. Дубова, А.И. Воложин, А.А. Бабахин // Стоматология.– 2006.– № 2.– С. 8.
4. Дубова, Л.В. Иммунологическое действие стоматологических материалов: автореф. дис. д-ра. мед. наук / Л.В.Дубова.– М.: МГМСУ, 2010.– 24 с.
5. Максимовский, Ю.М. Биосовместимость сплавов, используемых в стоматологии / Ю.М. Максимовский [и др.] // Стоматология.– 2000.– №4.– С. 73–76.
6. Сидельникова, А.Г. Изучение токсико-гигиенических свойств нового корневого пломбирочного материала «Оледент-М» / А.Г. Сидельникова [и др.] // Современная ортопедическая стоматология.– 2009.– №12.– С. 8–10.
7. Чиркова, Н.В. Изучение биосовместимости модифицированного эластичного полимера / Н.В. Чиркова, Д.В. Алабовский // Труды научной конференции молодых ученых по актуальным проблемам стоматологии, приуроченной ко дню рождения В.Ю. Куляндского.– 2002.– С.226–267.
8. Schmalz, O. Biological interactions of dental cast alloys with oral tissues / O.Schmalz, P. Garhammer // Dent. Mater.– 2002.– Vol.18.– №5.– P.396–406.
9. Van Dooren, E. Управление мягкими и твёрдыми тканями вокруг дентальных имплантатов: принципы эстетики / E.Van Dooren // Pract. Periodontics Aesthet. Dent.– 2000.– №12.– P.837–841.