

**ВЛИЯНИЕ ТОКСИЧЕСКОГО ЦИРРОЗА ПЕЧЕНИ НА СОДЕРЖАНИЕ ОБЩЕГО БЕЛКА
И БЕЛКОВЫХ ФРАКЦИЙ В СЫВОРОТКИ КРОВИ КРЫС**

Е.И. ЛЕБЕДЕВА, О.Д. МЯДЕЛЕЦ, Т.Н. КИЧИГИНА, В.Н. ГРУШИН

*УО «Витебский государственный ордена Дружбы народов медицинский университет»,
пр. Фрунзе, д. 27, Витебск, 210036, Республика Беларусь, e-mail: Lebedeva.ya-elenale2013@yandex.ru*

Аннотация. Модель токсического цирроза печени у белых крыс создавали путем внутривентрикулярного введения 40%-го масляного раствора CCl_4 в течение 19 недель в сочетании с этанолом. В сыворотке крови биуретным методом определяли концентрацию общего белка. Уровни пяти фракций сывороточного белка (альбумины, α_1 -глобулины, α_2 -глобулины, β -глобулины, γ -глобулины) определяли электрофоретическим разделением на агарозе. Морфологические изменения в печени исследовали на микроскопических препаратах, окрашенных гематоксилином и эозином, смесью суданов III и IV.

Результаты исследования выявили достоверное увеличение содержания общего белка, α_2 -глобулинов, β -глобулинов и γ -глобулинов в сыворотке крови как самцов, так и самок крыс. Из данных белковых фракций наиболее выраженному изменению были подвергнуты β -глобулины. Значительное повышение уровня данного показателя подтверждает выявленное при морфологическом исследовании нарушение липидного обмена. Неоднозначным было распределение фракции α_1 -глобулинов. У самок данный показатель был достоверно снижен, при этом следует отметить, у самцов статистически достоверных изменений не выявлено. Увеличение уровня α_2 -глобулинов свидетельствует об активном течении воспалительного процесса, стрессорной реакции. Предположительно увеличение фракции γ -глобулинов приводит к усилению иммунных процессов в организме крыс.

Ключевые слова: белые крысы, печень, цирроз, общий белок, белковые фракции.

**INFLUENCE OF TOXIC LIVER CYROSIS ON THE CONTENT OF GENERAL PROTEIN
AND PROTEIN FRACTIONS IN SERUM OF RAT BLOOD**

E.I. LEBEDEVA, O.D. MYADELETS, T.N. KICHIGINA, V.N. GRUSHIN

*Vitebsk State Order of Peoples' Friendship Medical University,
Frunze Ave., 27, Vitebsk, 210036, Republic of Belarus, e-mail: Lebedeva.ya-elenale2013@yandex.ru*

Abstract. A model of toxic liver cirrhosis in white rats was created by intragastric administration of a 40% CCl_4 oil solution for 19 weeks in combination with ethanol. In the blood serum, the concentration of the total protein was determined by the biuret test. The levels of the five fractions of the serum proteins (albumins, α_1 -globulins, α_2 -globulins, β -globulins, γ -globulins) were determined by electrophoretic separation on agarose. Morphological changes in the liver were examined on microscopic preparations stained with hematoxylin and eosin, a mixture of Sudan III and IV.

The results of the study revealed a significant increase in the content of total protein, α_2 -globulins, β -globulins and γ -globulins in the serum of both male and female rats. Of these protein fractions, β -globulins were most significantly altered. A significant increase in the level of this indicator confirms the disturbance of lipid metabolism revealed in the morphological study. The distribution of the fraction of α_1 -globulins was ambiguous. In females, this indicator was significantly decreased, while it should be noted that in males there were no statistically significant changes. Increasing the level of α_2 -globulins indicates an active inflammatory process and the stress reaction. Presumably, an increase in the γ -globulin fraction leads to an increase in immune processes in the body of rats.

Key words: white rats, liver, cirrhosis, total protein, protein fractions.

Введение. Наиболее сложными по структуре и наиболее важными в биологическом отношении из всех органических веществ, входящих в состав живых организмов являются белки [1, 10, 11]. Следовательно, исследование состояния белкового обмена в клинико-лабораторной диагностике это один из наиболее распространенных биохимических тестов. При этом необходимо отметить, что наблюдаемые сдвиги для определенного заболевания неспецифичны и однотипны. Это затрудняет их клиническую верификацию [9, 12, 13].

Важное место в белковом обмене принадлежит печени. В этом органе образуется весь альбумин плазмы, 75-90% α -глобулинов и 50% β -глобулинов. При различных патологических процессах в печени по-разному изменяются показатели печеночных проб. Для обнаружения патобиохимических сдвигов в

сыворотке крови достаточно поражения менее 50% паренхимы печени, а для проявления выраженных клинических признаков заболевания – более 80%. Очевидно, почему показатели биохимических печеночных проб часто изменяются без четкой корреляции с клинической картиной заболевания. Учитывая многообразия функций белков в организме, изучение статуса белкового обмена при токсическом циррозе печени представляет определенный интерес [6].

Анализ научной литературы свидетельствует о том, что сведения об изменении соотношения уровней белковых фракций сыворотки крови крыс (как часто используемых в доклинических исследованиях) при токсическом поражении печени противоречивы и недостаточны. Следует отметить, что для интерпретации данных необходимо учитывать не только диапазон нормальных значений показателей, но и разделение животных по линиям, возрасту и полу [2].

Цель работы – изучение влияния токсического цирроза печени на содержание общего белка и белковых фракций в сыворотке крови крыс.

Материалы и методы исследования. Экспериментальная часть работы выполнена на базе научно-исследовательской лаборатории УО «Витебский государственный ордена Дружбы народов медицинский университет» в осенне-зимний период. Объектом исследования явились половозрелые беспородные белые крысы обоего пола с массой тела 180-250 г, которые содержались в стандартных условиях вивария при естественном освещении. Для проведения эксперимента было сформировано 2 группы: первая – контрольная (плацебо, $n=12$), вторая – опытная ($n=12$). При моделировании токсического цирроза печени у крыс принималось во внимание наличие у них мощной репаративной системы, поэтому первостепенное значение придавалось стойкости фибротических изменений [9]. Токсический цирроз печени вызывали путем внутрижелудочной затравки животных 40%-ным масляным раствором *четырёххлористого углерода* (CCl_4), 2 раза в неделю в дозе 0,2 мл/100 г массы животного в течение 19 недель. Параллельно с этим вместо воды в качестве питья крысы получали 5%-ный раствор этанола из поилок в режиме свободного доступа на протяжении всего эксперимента. Контрольные животные внутрижелудочно получали эквивалентное количество растворителя CCL_4 (оливковое масло) и в качестве питья использовали кипяченую воду из поилок в режиме свободного доступа. Чтобы избежать влияния суточных биоритмов, все исследования проводили в одно и то же время суток (с 9⁰⁰ до 11⁰⁰ часов) [4].

Забор биологического материала (кровь, печень) осуществляли через 19 недель после начала эксперимента. Животных выводили из эксперимента в утренние часы декапитацией с применением гильотины под местной анестезией шейной области, с соблюдением принципов гуманности, изложенных в директивах Европейского сообщества (86/609/ЕЕС) и Хельсинской декларации.

Биохимические и гистологические исследования выполнены в лаборатории научно-исследовательского института прикладной ветеринарной медицины и биотехнологии УО «Витебская ордена «Знак Почета» государственная академия ветеринарной медицины». В сыворотке крови биуретным методом определяли концентрацию общего белка (Pr , г/л) на биохимическом автоматическом анализаторе *EuroLyser (EUROLab, Instruments GmbH; Австрия)* с использованием стандартных диагностических наборов реактивов фирмы «Cormay» (Польша), согласно приложенным к ним инструкциям. Концентрацию пяти фракций сывороточного белка (альбумины, $\alpha 1$ -глобулины, $\alpha 2$ -глобулины, β -глобулины, γ -глобулины) определяли с использованием набора *CORMAY GEL PROTEIN 100* предназначенного для электрофоретического разделения белков сыворотки на агарозе. Биохимические исследования были выполнены в день забора крови. Для гистологического исследования кусочки печени животных фиксировали в 10%-ном нейтральном формалине. Проводку материала осуществляли в автомате для гистологической обработки ткани *STP-120* (тип карусель, Германия), заливку – на станции для заливки ткани парафином *EC350* (Германия). Из парафиновых блоков готовили срезы толщиной 4 мкм и окрашивали их гематоксилином и эозином. Нейтральные липиды выявляли смесью суданов III, IV по методу В.Г. Елисеева в нефиксированных срезах печени толщиной около 10 мкм, приготовленных на микротоме-криостате *HM525* (Германия) из замороженного в жидком азоте материала.

Морфологические изменения в печени исследовали методом световой микроскопии с использованием микроскопа *OLYMPUS BX51* (Япония) и компьютерных программ анализа изображений *Image Scope Color* и *cellSens Standard* (Россия). Микроскопическое исследование гистологических препаратов печени опытных животных производили при постоянном их сравнении с контрольными образцами.

Статистическую обработку полученных данных осуществляли с использованием лицензионной компьютерной программы *Statistica 10.0 Advanced*. Так как размер групп не превышал 50 особей, анализ соответствия частотного распределения исследуемых признаков нормальному закону осуществляли по критерию Шапиро-Уилка. Для получения описательных статистик и описания количественных экспериментальных данных использовали средние и их соответствующие доверительные интервалы (M (95% ДИ: $j-q$)), медиану и значения 15-го – 85-го процентилей (Me (15%;85%)). О достоверности различий изучаемых признаков в зависимости от продолжительности эксперимента и пола животных в группах с нормальным частотным распределением данных судили по t -критерию Стьюдента (*Student t-test*); в случае отличия выборок от нормального частотного распределения использовали U -критерий Манна-Уитни

(*Mann-Whitney U-test*) – наиболее чувствительную непараметрическую альтернативу *t*-критерию для независимых выборок [7]. Для наглядности результаты статистической обработки данных представлены в виде диаграмм размаха.

Результаты и их обсуждение. Гистологическая картина печени контрольных животных соответствовала критериям нормы (рис. 1А). Границы печеночных долек определялись по расположению междольковых вен, междольковых артерий и междольковых желчных протоков. Часто печеночные пластинки анастомозировали друг с другом, и на микроскопических препаратах не всегда удавалось проследить их ход с периферии до центральной вены. В сосудистой сети печени контрольных крыс выявлено равномерное кровенаполнение. Гепатоциты многогранные по форме с четкими границами и гомогенно окрашенной цитоплазмой. Вблизи портальных зон и собирательных вен наблюдались группы (3-7) гепатоцитов с интенсивно цитоплазмой.

Через 19 недель эксперимента у всех животных экспериментальной группы сформировался цирроз печени. На микроскопических препаратах отмечались крупноочаговый некроз гепатоцитов, в отдельных препаратах – тотальный с дисконфлексацией пластинчатого строения долек, серозный отек, очаговые кровоизлияния в паренхиме. Повсеместно выявлялись ложные дольки малого, среднего и крупного размеров у самцов с преобладанием долек малого размера, а у самок – крупных и очень крупных. В отдельных крупных ложных дольках выявлялось выраженное воспаление (рис. 1Б), в других крупных – паренхима была без видимых морфологических изменений. Токсическое воздействие *CCL₄* и этанола сопровождалось полиморфизмом гепатоцитов и мутным набуханием цитоплазмы. По периферии ложных долек отмечались групповые скопления гепатоцитов с интенсивно окрашенным ядром и цитоплазмой. Междольковая соединительная ткань в отдельных участках срезов была резко выражена, местами с интенсивной очаговой инфильтрацией лимфоцитами, нейтрофилами, моноцитами-макрофагами, плазмацитами. Характерным было малокровие всех сосудов. В портальных трактах выявлялись многочисленные скопления поперечных профилей желчных протоков (рис. 1Б).

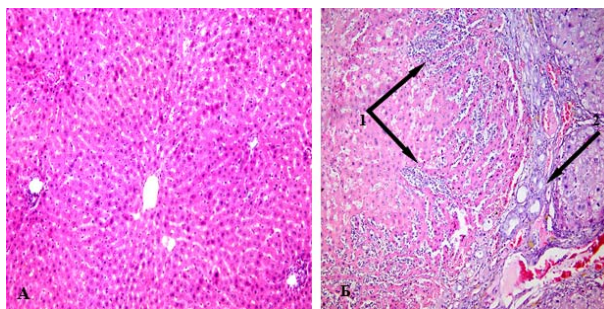


Рис. 1. Печень белых крыс. Окраска гематоксилином и эозином. А – контроль, Б – 19 недель эксперимента. 1 – выраженное воспаление, 2 – разрастание соединительной ткани с многочисленными скоплениями поперечных профилей желчных протоков. Ув. ×200

По результатам гистохимического исследования жировая дистрофия преимущественно выявлялась в виде диффузно расположенных в паренхиме мелких, средних и крупных капель желтого, красного и оранжевого цвета. Следует отметить, что в печени самок жировая дистрофия была выражена значительно, чем в печени самцов. Практически на всех микроскопических препаратах печени самок отмечались гигантские жировые капли (рис. 2).

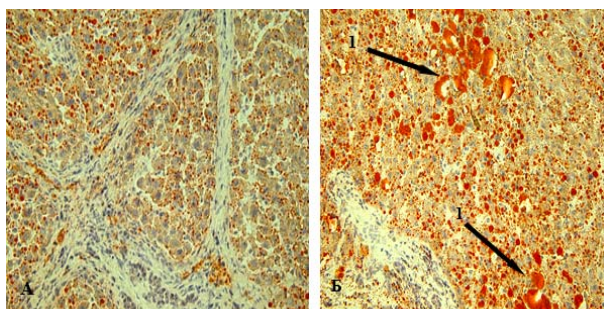


Рис. 2. Печень крыс через 19 недель эксперимента. Окраска смесью суданов III и IV. А – самца, Б – самки. 1 – гигантские жировые капли. Ув. ×400

Результаты биохимического исследования выявили достоверное увеличение содержания общего белка в сыворотке крови крыс у самцов в 1,34 раза ($p=0,000$), а у самок – 1,21 раза ($p=0,000$) по сравнению с контролем. Следует отметить, что у крыс только контрольной группы выявлены половые различия по данному показателю ($p=0,000$).

Исследование протеинограммы является наиболее информативным в диагностическом отношении, так как весьма часто общее содержание белка остается в пределах нормы, а изменяется процентное соотношение белковых фракций [9]. Токсический цирроз печени у самцов крыс вызывает снижение фракции альбуминов в 1,55 раза ($p=0,005$), а у самок – увеличение в 1,35 раза ($p=0,005$) по сравнению с контролем. По данному показателю у животных контрольной группы выявлены половые различия ($p=0,005$, рис. 3). Можно предположить, что изменение концентрации альбуминов у крыс связано с нарушением обмена аминокислот, образованием сывороточных белков и синтезом гемоглобина.

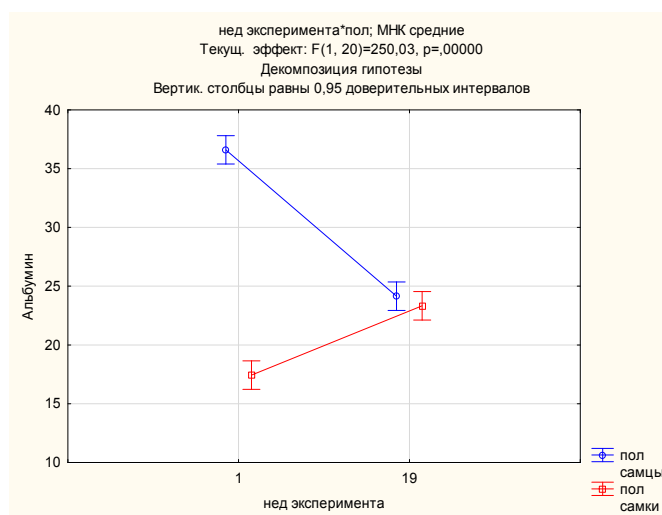


Рис. 3. Изменения фракций альбуминов в сыворотке крови крыс при токсическом циррозе печени

Показатель фракции $\alpha 1$ -глобулинов у самцов крыс практически не изменился, а у самок снизился в 1,69 раза ($p=0,000$) по сравнению с контролем. Выявлены половые различия как у контрольных животных ($p=0,000$), так и у экспериментальных ($p=0,000$, рис. 4). Снижение уровня $\alpha 1$ -глобулинов наблюдается при дефиците $\alpha 1$ -антитрипсина, гипо- $\alpha 1$ -липопротеинемии [9].

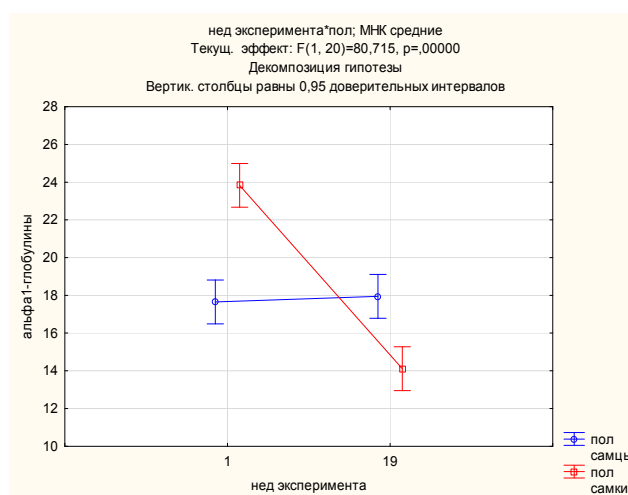


Рис. 4. Изменения фракций $\alpha 1$ -глобулинов в сыворотке крови крыс при токсическом циррозе печени

Количество $\alpha 2$ -глобулинов увеличилось у самцов в 1,32 раза ($p=0,000$), а у самок – 1,67 раза ($p=0,000$, рис. 5) по сравнению с контролем. Увеличение данной фракции отражает интенсивность хронического воспалительного процесса, стрессорной и иммунной реакций, некроза ткани и нарушение ли-

липидного обмена. Основной компонент фракции: альфа2-макроглобулин, являющийся регулятором иммунной системы. [5].

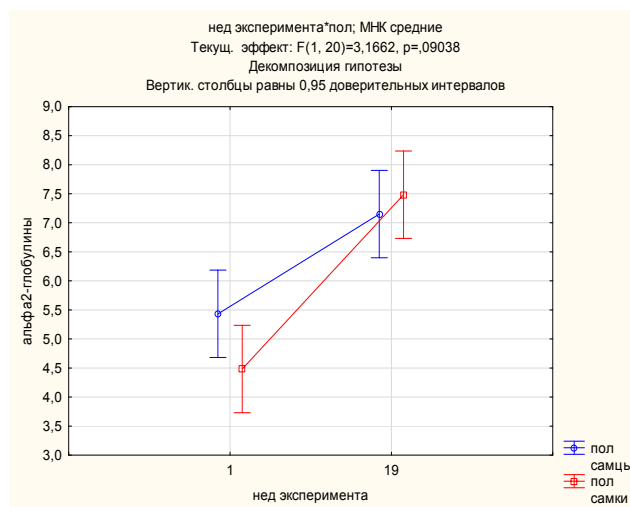


Рис. 5. Изменения фракций α_2 -глобулинов в сыворотке крови крыс при токсическом циррозе печени

Концентрация β -глобулинов в сыворотке крови опытных крыс резко увеличилась у самцов в 4,38 раза ($p=0,000$), а у самок – 5,67 раза ($p=0,000$) по сравнению с контролем. Выявлены половые различия в контрольной ($p=0,009$) и опытной группах ($p=0,003$). Полученные результаты подтверждают выявленное при морфологическом исследовании выраженное нарушение липидного обмена. Следует отметить с преобладанием у самок (рис. 6).

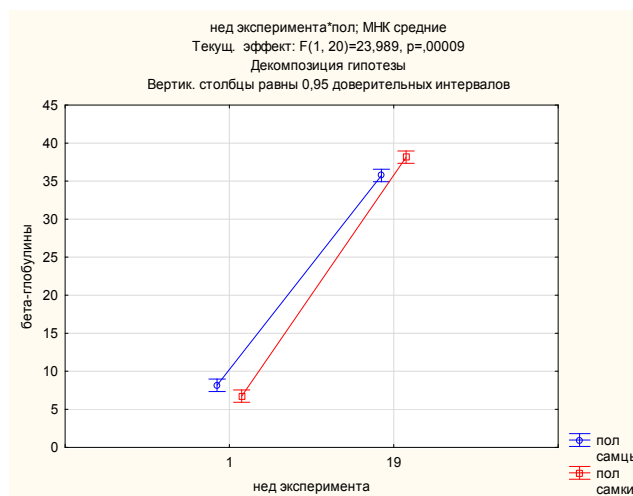


Рис. 6. Изменения фракций β -глобулинов в сыворотке крови крыс при токсическом циррозе печени

Токсический цирроз печени у животных способствует повышению уровня фракции γ -глобулинов у самцов в 1,38 раза ($p=0,000$), а у самок – 1,30 раза ($p=0,000$, рис. 7) по сравнению с контролем. Увеличение концентрации γ -глобулинов отражает высокую активность патологического процесса в печени и реакцию гуморального иммунитета. Так как фракция γ -глобулинов представлена иммуноглобулинами G, A, M, D, E. Функционально они представляют собой антитела, обеспечивающие гуморальную иммунную защиту организма от чужеродных веществ [5].

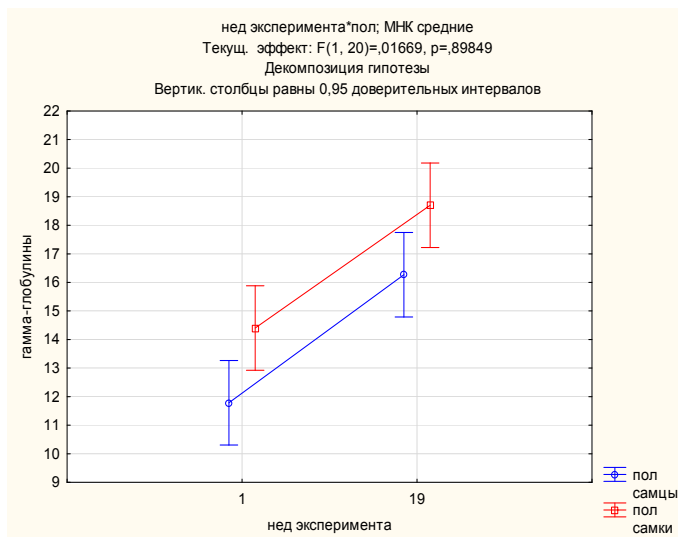


Рис. 7. Изменения фракций γ -глобулинов в сыворотке крови крыс при токсическом циррозе печени

Выявленный дисбаланс в протеинограмме сыворотки крови экспериментальных животных при токсическом циррозе служит убедительным признаком морфофункциональных изменений в печени.

Заключение. Таким образом, результаты исследований показали, что токсический цирроз печени у крыс приводит к различиям между опытной и контрольной группами не только в содержании общего белка, но и в составе его фракций в сыворотке крови. Анализ протеинограммы позволяет установить, за счет какой фракции имеется увеличение или дефицит белка, а также судить о специфичности изменений, характерных для данной патологии [13]. Предположительно гиперпротеинемия у самцов крыс проявляется за счет снижения концентрации альбуминов, а у самок – $\alpha 1$ -глобулинов. Возможно, увеличение содержания общего белка в сыворотке крови обусловлено не только этими факторами. Неоднозначным было распределение фракции $\alpha 1$ -глобулинов. У самок данный показатель был достоверно снижен, при этом следует отметить, у самцов статистически достоверных изменений не выявлено. Токсическое поражение печени крыс стимулировало синтез фракций $\alpha 2$ -глобулинов, β -глобулинов, γ -глобулинов (как у самцов, так и самок), в состав которых входят защитные белки организма. Из данных белковых фракций наибольшему изменению были подвергнуты β -глобулины. Увеличение уровня $\alpha 2$ -глобулинов свидетельствует об активном течении воспалительного процесса, стрессорной реакции, так как они относятся к основной массе белков острой фазы. Предположительно увеличение фракции γ -глобулинов приводит к усилению иммунных процессов в организме крыс.

Литература

1. Абрашова Т. В. Вариабельность биохимических и гематологических показателей у лабораторных крыс в зависимости от линии и возраста // *Международный вестник ветеринарии*. 2010. № 2. С. 55–60.
2. Баличев Д.В. Изучение белкового обмена в организме экспериментальных животных при воздействии физических факторов производственной среды // *Уч. зап. Таврического ун-та ми. В. И. Вернадского. Сер. «Биология, химия» медицины*. 2011. Т. 24, № 2(63). С. 62–66.
3. Великородная Ю.И., Потчепцов А.А. Гистохимический анализ ткани печени при экспериментальном фиброзе химического генеза // *Вестник Волгоградского гос. мед. ун-та*. 2013. Вып. 4 (48). С. 27–30.
4. Высоцкий И.Ю., Лукьянчук В.Д., Высоцкий В.И. Суточные ритмы гепатотоксичности четыреххлористого углерода в условиях искусственной смены светового синхронизатора // *Журнал клінічних та експериментальних медичних досліджень*. 2013. Т. 1, № 2 (5сс). С. 131–135.
5. Ермолаев В.А. Динамика белковых фракций крови при заживлении гнойных ран // *Вест. УГС-ХА*. 2010. № 2(12). С. 40–43
6. Камышников В.С. Клинико-лабораторная диагностика заболеваний печени. М.: МЕДпресс-информ, 2013. 91 с.
7. Медик В.А., Токмачев М.С. Математическая статистика в медицине: учеб. пособие. М.: Финансы и статистика, 2007. 800 с.
8. Шамсутдинова И.Р., Дерхо М.А. Оценка действия биодоз наночастиц серебра на обмен белков в организме животных // *Международный научный журнал «Инновационная наука»*. 2015. № 10(3). С. 17–19.

9. Ярец Ю.И. Специфические белки: практическое пособие для врачей: в 2 частях. Часть 1. Лабораторные тесты исследования специфических белков. Гомель, 2015. 64 с.
10. Duval F. Detection of autoantibodies to vascular endothelial growth factor receptor-3 in bile duct-ligated rats and correlations with a panel of traditional markers of liver diseases // Dis. Markers. 2016. 6597970. DOI: 10.1155/2016/6597970.
11. Li Z. The effect of rhcygb on ccl4-induced hepatic fibrogenesis in rat // Sci. Rep. 2016. №23(6). P. 23508. DOI: 10.1038/srep23508.
12. Pan X.L. Efficacy and safety of tauroursodeoxycholic acid in the treatment of liver cirrhosis: a double-blind randomized controlled trial // J. Huazhong. Univ. Sci. Technol. Med. Sci. 2013. Vol. 33, № 2. P. 189–194.
13. Parveen R. Effects of silymarin nanoemulsion against carbon tetrachloride-induced hepatic damage // Arch. Pharm. Res. 2011. Vol. 34, № 5. P. 767–774.

References

1. Abrashova TV. Variabel'nost' biokhimicheskikh i gematologicheskikh pokazateley u laboratornykh krysov v zavisimosti ot linii i vozrasta [Variability of biochemical and hematological parameters in laboratory rats, depending on line and age]. Mezhdunarodnyy vestnik veterinarii. 2010;2:55-60. Russian.
2. Balichev DV. Izuchenie belkovogo obmena v organizme eksperimental'nykh zhivotnykh pri vozdeystvii fizicheskikh faktorov proizvodstvennoy sredy [Study of protein metabolism in organism of experimental animals when exposed to physical factors of production environment]. Uch. zap. Tavricheskogo un-ta mi. Vernadskogo VI. Ser. «Biologiya, khimiya» meditsiny. 2011;24(63):62-6. Russian.
3. Velikorodnaya YI, Potcheptsov AA. Gistokhimicheskii analiz tkani pecheni pri eksperimental'nom fibroze khimicheskogo geneza [Histochemical analysis of liver tissue in experimental fibrosis chemical Genesis]. Vestnik Volgogradskogo gos. med. un-ta. 2013;4 (48):27-30. Russian.
4. Vysotskiy IY, Luk'yanchuk VD, Vysotskiy VI. Sutochnye ritmy gepatotoksichnosti chetyrekhkloristogo ugleroda v usloviyakh iskusstvennoy smeny svetovogo sinkhronizatora. [Circadian rhythms of hepatotoxicity couple-recharge of carbon in the artificial change of the light synchronizer] Zhurnal klinicheskikh ta eksperimental'nykh medicheskikh doslidzhen'. 2013;1(5):131-5. Russian.
5. Ermolaev VA. Dinamika belkovykh fraktsiy krovi pri zazhivlenii gnoynykh ran [Dynamics of protein fractions of blood in the healing of purulent wounds]. Vest. UGSKhA. 2010;2(12):40-3. Russian.
6. Kamyshnikov VS. Kliniko-laboratornaya diagnostika zabolevaniy pecheni [Clinical and laboratory diagnostics of liver diseases]. Moscow: MEDpress-inform; 2013. Russian.
7. Medik VA, Tokmachev MS. Matematicheskaya statistika v meditsine: ucheb. posobie [Mathematical statistics in medicine: studies. benefit]. Moscow: Fi-nansy i statistika; 2007. Russian.
8. Shamsutdinova IR, Derkho MA. Otsenka deystviya biodoz nanochastits serebra na obmen belkov v organizme zhivotnykh [Evaluation of the effect of biodiesel from silver nanoparticles on the exchange of white in animals]. Mezhdunarodnyy nauchnyy zhurnal «Innovatsionnaya nauka». 2015;10(3):17-9. Russian.
9. Yarets YI. Spetsificheskie belki: prakticheskoe posobie dlya vrachev [Specific proteins: a practical guide for doctors]: v 2 chastyakh. Chast' 1. Laboratornye testy issledovaniya spetsificheskikh belkov. Gomel'; 2015. Russian.
10. Duval F. Detection of autoantibodies to vascular endothelial growth factor receptor-3 in bile duct-ligated rats and correlations with a panel of traditional markers of liver diseases. Dis. Markers. 2016;6597970. DOI: 10.1155/2016/6597970.
11. Li Z. The effect of rhcygb on ccl4-induced hepatic fibrogenesis in rat. Sci. Rep. 2016;23(6):23508. DOI: 10.1038/srep23508.
12. Pan XL. Efficacy and safety of tauroursodeoxycholic acid in the treatment of liver cirrhosis: a double-blind randomized controlled trial. J. Huazhong. Univ. Sci. Technol. Med. Sci. 2013;33(2):189-94.
13. Parveen R. Effects of silymarin nanoemulsion against carbon tetrachloride-induced hepatic damage. Arch. Pharm. Res. 2011;34(5):767-74.

Библиографическая ссылка:

Лебедева Е.И., Мяделец О.Д., Кичигина Т.Н., Грушин В.Н. Влияние токсического цирроза печени на содержание общего белка и белковых фракций в сыворотке крови крыс // Вестник новых медицинских технологий. Электронное издание. 2018. №2. Публикация 3-2. URL: <http://www.medstu.tula.ru/VNMT/Bulletin/E2018-2/3-2.pdf> (дата обращения: 16.04.2018). DOI: 10.24411/2075-4094-2018-16031.