

**СОЧЕТАННАЯ МАГНИТОЛАЗЕРНАЯ ТЕРАПИЯ В ЛЕЧЕНИИ БОЛЬНЫХ
НЕЙРОДЕРМИТОМ**

Д.А. РАКША

*ФГБУ ДПО «Центральная государственная медицинская академия» УД Президента РФ
ул. Маршала Тимошенко д.19, с.1А, Москва, 121359, Россия*

Аннотация. Зудящие дерматозы, в частности нейродермит – в настоящее время остаются не до конца изученной проблемой в силу вариабельности клинических проявлений, а существующие методы лечения не всегда позволяют добиться высокой эффективности. Актуальным является разработка новых комбинированных методов лечения. *Цель исследования:* изучение эффективности комбинированной магнитолазерной терапии у больных с нейродермитом. *Материалы и методы исследования:* В исследовании принимало участие 58 больных с диагностированным нейродермитом, в возрасте от 14 до 37 лет (средний возраст составил $18,1 \pm 0,6$ лет), из них 36 мужчин (60,1%) и 22 женщины (37,9%) – с давностью заболевания $17,2 \pm 0,3$ лет. Все больные получали магнитолазерную терапию на очаги поражения и на воротниковую зону. Физиотерапевтическое воздействие проводили от аппарата «Узор-А-2К» по контактно-стабильной методике, ежедневно по 5 минут на поле, с частотой импульса 1500 Гц, на курс 15 процедур. *Результаты и их обсуждение.* По данным исследования эффективность метода основывается на коррекции вегетативной дисфункции организма, а также устранение дисбаланса в гуморальном звене иммунной системы. К концу курса лечения отмечалась клиническая ремиссия или значительное улучшение процесса (разрешение кожных высыпаний на 75% и более) у 100% пациентов. Таким образом, совокупная оценка регресса клинической симптоматики, динамики показателей индексов дерматологического статуса свидетельствовала о высокой эффективности комбинированной терапии. Следует отметить, что ни в одном клиническом случае не было отмечено каких-либо побочных эффектов или нежелательных явлений применения разработанного метода, в том числе отрицательной динамики в показателях клинического и биохимического анализов крови, что подтверждает высокую безопасность метода.

Ключевые слова: ограниченный нейродермит, магнитолазерная терапия

COMBINED MAGNETIC-LASER THERAPY IN THE TREATMENT OF NEURODERMATITIS

D.A. RAKSHA

*Central State Medical Academy of Department of President Administration,
Marshal Timoshenko Str., 19/1A, Moscow, 121359, Russia*

Abstract. Itchy dermatosis and, in particular, neurodermatitis, is currently not a fully studied problem due to the variability of clinical manifestations, and existing treatment methods do not always allow achieving high efficacy. Relevant is the development of new combined treatment methods. *Research purpose* is to study the effectiveness of combination laser therapy in patients with neurodermatitis. *Material and methods:* The study involved 58 patients with neurodermatitis, aged 14 to 37 years (mean age was 18.1 ± 0.6 years), of which 36 men (60.1%) and 22 women (37.9 %). The disease duration is 17.2 ± 0.3 years. All patients received magnetic laser therapy on the lesion and collar area. Physiotherapeutic effects were carried out from the device "Pattern-A-2K" by the contact-stable method, 5 minutes daily for the field, with a pulse frequency of 1500 Hz, for a course of 15 procedures. *Results of the study.* According to a study, the effectiveness of the method is based on correcting the body's autonomic dysfunction, as well as eliminating an imbalance in the humoral link of the immune system. By the end of the course of treatment, clinical remission or a significant improvement in the process (resolution of skin rashes by 75% or more) was observed in 100% of patients. Thus, the cumulative assessment of the regression of clinical symptoms and the dynamics of indices of indices of dermatological status testified to the high effectiveness of combination therapy. It should be noted that in no clinical case were there any side effects or undesirable effects of the application of the developed method, including negative changes in clinical and biochemical blood tests, which confirms the high safety of the method.

Key words: atopic dermatitis limited, magnetic-laser therapy.

Актуальность проблемы. Ограниченный нейродермит – рецидивирующее заболевание, основными симптомами которого являются воспаление кожи и сильный зуд. Дерматоз развивается, как правило у взрослых лиц без отягощенной по атопии наследственности. Несмотря на многочисленные методы лечения ограниченного нейродермита, процесс носит постоянно рецидивирующий характер и часто от-

мечается неэффективность медикаментозной терапии [9, 11]. В последние годы основные исследования связаны, прежде всего, с научным обоснованием использования физиотерапевтических методов, оказывающих общестимулирующее, противовоспалительное, иммуномодулирующее и антиоксидантное действие [5, 7]. Несмотря на наличие научных работ по оценке эффективности применения различных методов физиотерапии при ограниченной форме нейродермита, эта проблема еще остается не решенной, в связи с отсутствием исследований по применению оптимизированных лазерных воздействий [4, 8, 12, 13].

Одним и наиболее действенных методов является одномоментное магнитолазерное воздействие на ткани приводящее к качественно новым биофизическим процессам [2]. Основу их составляет фотомагнитоэлектрический эффект, который вызывает образование электродвижущей силы, которая способствует возрастанию скорости биохимических реакций и метаболизма в тканях [14]. Лечебное действие лазерного излучения усиливается в магнитном поле вследствие лучшего поглощения световых волн. *Магнитное поле* (МП) является дополнительным неспецифическим раздражителем для клеток и тканей организма. Наиболее чувствительны к нему центральная нервная система и эндокринная система. При низкой интенсивности МП происходит стимуляция основных физиологических функций, активизируется обмен веществ [1, 6]. Сочетанное использование лазерного излучения и постоянного магнитного поля увеличивает глубину проникновения в ткани, что позволяет при той же мощности и времени воздействия получить лучший клинический эффект [3, 10]. Все это послужило основанием для включения сочетанной магнитолазерной терапии в комплексное лечение больных ограниченным нейродермитом.

Материалы и методы исследования. Под нашим наблюдением находилось 58 больных с нейродермитом, в возрасте от 14 до 37 лет (средний возраст составил $18,1 \pm 0,6$ лет), из них 36 мужчин (60,1%) и 22 женщины (37,9%). С давностью заболевания $17,2 \pm 0,3$ лет. У всех пациентов отмечалось отсутствие ремиссии на протяжении более, чем 6 месяцев. Наиболее часто из сопутствующей патологии встречались: заболевания желудочно-кишечного тракта – 36,2%, полиноз – 31%, бронхиальная астма – 10,3%, аллергический ринит – 27,6% больных.

У большинства пациентов (89,7%) была диагностирована лихеноидная форма нейродермита. Методы мониторинга включали клиническое наблюдение в динамике за состоянием кожи и выраженностью *диагностического индекса субъективных симптомов* (ДИШС, *BRS*), а также изучение влияния метода на *диагностический индекс качества жизни* пациентов (ДИКЖ). Проводился анализ показателей периферической крови, биохимических маркеров аллергического воспаления (серотонин, гистамин), основных показателей гуморального звена иммунитета, исследование вегетативных проб. Клиническую эффективность комплексного лечения определяли по снижению индекса *EASI*: снижение более чем на 95% констатировалась клиническая ремиссия, на 95-75% – значительное улучшение, на 74-50% – улучшение и менее, чем на 49% – незначительное улучшение.

Все больные получали магнитолазерную терапию на очаги поражения и на воротниковую зону. Физиотерапевтическое воздействие проводили от аппарата «Узор-А-2К» по контактно-стабильной методике, ежедневно по 5 минут на поле, с частотой импульса 1500 Гц, на курс 15 процедур.

Результаты и их обсуждение. Терапевтическая эффективность применения комбинированной методики определялась в соответствии с положительной динамикой основных диагностических критериев индекса ДИШС и индекса зуда *BRS*. Интегральная оценка степени выраженности клинических симптомов до лечения – индекс ДИШС – составил 14,1 [$Q1=13,6$; $Q3=14,6$] балла ($p<0,01$). После применения комбинированной методики отмечалась выраженная позитивная динамика в отношении основных клинических проявлений дерматоза: при среднетяжелом течении КПЛ – 92,6%, при тяжелом течении – 89,7% (рис.).

После курса терапии индекс ДИШС – составил 0,8 [$Q1=0,2$; $Q3=1,4$] балла ($p<0,01$) при среднетяжелом течении и 3,9 [$Q1=2,7$; $Q3=5,1$] балла ($p<0,01$) при тяжелом течении.

Основной жалобой у обследованных больных был интенсивный зуд: индекс *BRS* составил до лечения 4,2 [$Q1=4,1$; $Q3=4,3$] балла ($p<0,01$) при среднетяжелом течении и 4,5 [$Q1=4,3$; $Q3=4,7$] балла ($p<0,01$) при тяжелом течении. В процессе терапии (в среднем после 4-5 процедур) у всех пациентов отмечалось выраженное снижение интенсивности зуда. К концу курса лечения индекс *BRS* снизился на 100% вне зависимости от степени тяжести процесса.

К концу курса лечения отмечалась клиническая ремиссия или значительное улучшение процесса (разрешение кожных высыпаний на 75% и более) у 100% пациентов. Таким образом, совокупная оценка регресса клинической симптоматики, динамики показателей индексов дерматологического статуса свидетельствовала о высокой эффективности комбинированной терапии. Следует отметить, что ни в одном клиническом случае не было отмечено каких-либо побочных эффектов или нежелательных явлений применения разработанного метода, в том числе отрицательной динамики в показателях клинического и биохимического анализов крови, что подтверждает высокую безопасность метода.

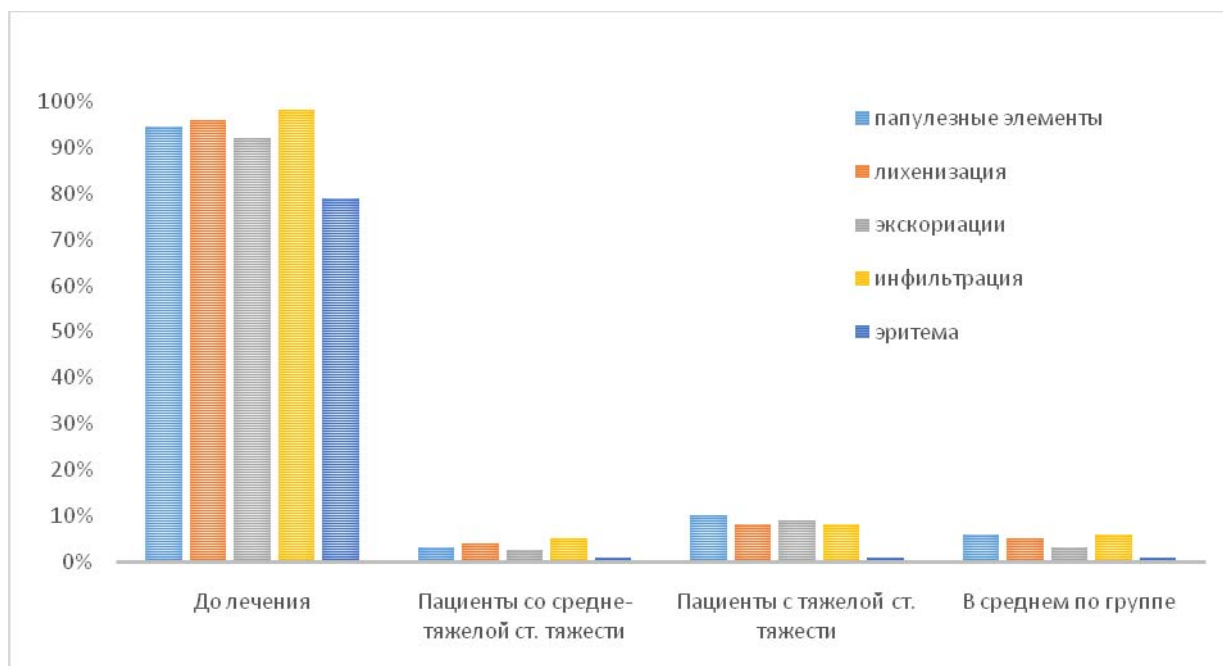


Рис. Сравнительные данные динамики составляющих индекса дерматологического статуса у больных нейродермитом под влиянием комбинированной магнитолазерной терапии

В исходном состоянии у 76,9% больных отмечались нарушения в системе гуморального иммунитета: достоверно повышенным содержанием *IgG* – $16,24 \pm 0,45$ г/л и достоверно значимым повышением *IgA* – $3,72 \pm 0,09$ г/л ($p < 0,02$). Общий *IgE* у 88% больных до лечения составил – $351,3 \pm 20,5$ МЕ/мл. После лечения у всех пациентов показатели иммуноглобулинов *IgA* и *IgG* достигали нормальных значений, а содержание *IgE* снизилось в 2,9 раза (табл. 1).

Таблица 1

Показатели гуморального звена иммунитета у больных ограниченным нейродермитом до и после комплексного лечения с использованием магнитолазерной терапии

Показатели	Норма <i>n</i> =20	До лечения <i>n</i> =58	После лечения <i>n</i> =58
<i>IgE</i> (МЕ/мл)	$68,4 \pm 24,7$	$351,3 \pm 20,5^{**}$	$44,7 \pm 12,3^*$
<i>IgA</i> (г/л)	$1,86 \pm 0,12$	$3,72 \pm 0,09^{**}$	$1,97 \pm 0,21^*$
<i>IgM</i> (г/л)	$1,22 \pm 0,21$	$1,13 \pm 0,15$	$1,18 \pm 0,07$
<i>IgG</i> (г/л)	$9,56 \pm 0,53$	$16,24 \pm 0,45^{**}$	$11,18 \pm 0,42^*$

Примечание: * – $p < 0,05$, ** – $p < 0,02$

Таким образом, магнитолазерная терапия способствует устранению дисбаланса в гуморальном звене иммунной системы, что имеет определяющее значение при ограниченной форме нейродермита.

Исследование таких биохимических маркеров клинических проявлений заболевания, как серотонин и гистамин, показало увеличение их содержания до лечения в сыворотке крови соответственно в 2,5 и 3 раза. После лечения отмечалось значимое снижение данных показателей, что свидетельствует о положительном влиянии магнитолазерной терапии на неспецифическую резистентность организма (табл. 2).

Таким образом, разработанный метод магнитного воздействий у больных с ограниченной формой нейродермита, оказывает выраженное десенсибилизирующее и противоаллергическое действие.

Для изучения вегетативного статуса мы использовали традиционные, высокоинформативные и достаточно легко воспроизводимые вегетативные пробы: изучение дермографизма, ортостатическую и клиностатическую пробы. При обследовании больных до лечения у большинства – 63,8% выявлялся белый дермографизм, у 5,2% уртикарный, что свидетельствовало о преобладании симпатической нервной системы (гиперсимпатикотония). У 10,4% больных определялся смешанный дермографизм и лишь у 20,6% – красный. Сравнительный анализ результатов влияния различных методов лечения на состояние

вегетативного статуса показал, что выраженная коррекция вегетативной дисфункции в виде устранения явлений гиперактивности симпатической нервной системы наблюдалось у всех пациентов с исходной гиперсимпатикотонией. Полученные данные, так же подтверждались результатами ортостатической и клиностатической проб.

Таблица 2

Динамика изменения уровня серотонина и гистамина в сыворотке больных с ограниченной формой нейродермита

показатель	Норма n=20	До лечения n=58	После лечения n=58
Серотонин (мкмоль/л)	0,62±0,04	1,48±0,12*	0,68±0,04**
Гистамин (мкмоль/л)	0,81±0,05	2,13±0,11*	0,92±0,07**

Примечание: *– сравнение с нормой, при $p < 0,05$, **– сравнение с показателями до лечения, при $p < 0,01$

Заключение. Совокупная оценка регресса клинической симптоматики, динамики показателей индексов дерматологического статуса и специальных методов исследования свидетельствует о патогенетической направленности и высокой терапевтической эффективности комбинированной магнитолазерной терапии, что позволяет рекомендовать её как метод лечения ограниченного нейродермита.

Выводы:

1. Комбинированная магнитолазерная терапия обладает выраженным иммуномодулирующим действием, способствует устранению дисбаланса в гуморальном звене иммунной системы, это выражается в коррекции содержания сывороточных иммуноглобулинов, особенно *IgE*, что имеет определяющее значение при ограниченной форме нейродермита.

2. Разработанный метод у больных с ограниченной формой нейродермита оказывает выраженное десенсибилизирующее и противоаллергическое действие.

3. Магнитолазерная терапия оказывает корригирующее влияние на один из патогенетических механизмов развития ограниченной формы нейродермита – устранение вегетативной дисфункции, что подтверждается вегетативными пробами.

Литература

1. Боголюбов В.М., Пономоренко Г.Н. Общая физиотерапия. М.: Медицина, 1999. 431 с.
2. Жукова О.В., Круглова Л.С., Пташинский Р.И., Масюкова С.А. Особенности наружной терапии атопического дерматита в современной интерпретации // Клиническая дерматология и венерология. 2015. №6. С. 103–108.
3. Корчажкина Н.Б., Круглова Л.С., Турбовская С.Н., Елфимов М.А. Профилактика и реабилитация пациентов с хроническими дерматозами // Медицина труда и промышленная экология. 2016. № 11. С. 33–38.
4. Круглова Л.С., Жукова О.В., Пониц Е.С., Перминова М.А., Бабушкин А.М. Проблемы атопичной кожи и пути ее решения // Клиническая дерматология и венерология. 2014. №2. С. 72–79.
5. Круглова Л.С., Котенко К.В., Корчажкина Н.Б., Турбовская С.Н. Физиотерапия в дерматологии. Москва: ГЭОТАР, 2016. 304 с.
6. Круглова Л.С., Котенко К.В., Корчажкина Н.Б., Турбовская С.Н. Физиотерапия в детской дерматологии. Москва: ГЭОТАР, 2017. 304 с.
7. Круглова Л.С., Масюкова С.А., Абесадзе Г.А. Современные антигистаминные препараты в комплексном лечении зудящих дерматозов // Клиническая дерматология и венерология. 2014. №1. С. 63–68.
8. Хадарцев А.А. Не медикаментозные технологии (рефлексотерапия, гирудотерапия, фитотерапия, физиотерапия). Германия: Palmarium Academic Publishing, 2012. 512 с.
9. Clinical Guidelines on Management of Atopic Dermatitis in Children TNH Leung, CM Chow, MPY Chow, DCK Luk, KM Ho, KL Hon, VK Sugunan // Hong Kong J Paediatr (new series). 2013. №18. P. 96–104.
10. Elis C., Luger T. International Consensus Conference on Atopic Dermatitis II : Clinical update and current treatment strategies // Br. J. Dermatol. 2003. № 148. P. 3–10.
11. Fölster-Holst R. Neurodermatitis : Atopy of the skin // Ophthalmologie. 2017. №114(6). P. 498–503. DOI: 10.1007/s00347-017-0495-x.
12. Khadartsev A.A., Moskvina S.V. Laser blood illumination. The main therapeutic techniques. Moscow-Tver, 2018.
13. Tofte S.J, Hanifin J.M. Current management and therapy of atopic dermatitis // J Am Acad Dermatol. 2001. V. 44. P. 13–16.

14. Wollenberg A., Frank R., Kroth J. Proactive therapy of atopic eczema – an evidence-based concept with a behavioral background // J Dtsch Dermatol Ges. 2009. № 7. P. 117–121.

References

1. Bogolyubov VM, Ponomorenko GN. Obshechaya fizioterapiya [General physiotherapy]. Moscow: Medicina; 1999. Russian.
2. ZHukova OV, Kruglova LS, Ptashinskij RI, Masyukova SA. Osobennosti naruzhnoj terapii atopicheskogo dermatita v sovremennoj interpretacii [Features of external therapy of atopic dermatitis in modern interpretation]. Klinicheskaya dermatologiya i venerologiya. 2015;6:103-8. Russian.
3. Korchazhkina NB, Kruglova LS, Turbovskaya SN, Elfimov MA. Profilaktika i reabilitatsiya pacientov s hronicheskimi dermatozami [Prevention and rehabilitation of patients with chronic dermatoses]. Medicina truda i promyshlennaya ehkologiya. 2016;11:33-8. Russian.
4. Kruglova LS, ZHukova OV, Ponich ES, Perminova MA, Babushkin AM. Problemy atopichnoj kozhi i puti ee resheniya [problems of atopic skin and its solutions]. Klinicheskaya dermatologiya i venerologiya. 2014;2:72-9. Russian.
5. Kruglova LS, Kotenko KV, Korchazhkina NB, Turbovskaya SN. Fizioterapiya v dermatologii [Physiotherapy of strategy]. Moscow: GEHOTAR; 2016. Russian.
6. Kruglova LS, Kotenko KV, Korchazhkina NB, Turbovskaya SN. Fizioterapiya v detskoj dermatologii [Physiotherapy in pediatric dermatology]. Moscow: GEHOTAR; 2017. Russian.
7. Kruglova LS, Masyukova SA, Abesadze GA. Sovremennye antigistaminnye preparaty v kompleksnom lechenii zudyashchih dermatozov [modern antihistamines in the treatment of itchy dermatoses]. Klinicheskaya dermatologiya i venerologiya. 2014;1:63-8. Russian.
8. Hadarcev AA. Ne medikamentoznye tekhnologii (refleksoterapiya, girudoterapiya, fitoterapiya, fizioterapiya) [Not medicamentous techniques (reflexology, hirudotherapy, phytotherapy, physiotherapy)]. Germaniya: Palmarium Academic Publishing; 2012. Russian.
9. Clinical Guidelines on Management of Atopic Dermatitis in Children TNH Leung, CM Chow, MPY Chow, DCK Luk, KM Ho, KL Hon, VK Sugunan. Hong Kong J Paediatr (new series). 2013;18:96-104.
10. Elis C, Luger T. International Consensus Conference on Atopic Dermatitis II : Clinical update and current treatment strategies. Br. J. Dermatol. 2003;148:3-10.
11. Fölster-Holst R. Neurodermatitis : Atopy of the skin. Ophthalmologe. 2017;114(6):498-503. DOI: 10.1007/s00347-017-0495-x.
12. Khadartsev AA, Moskvina SV. Laser blood illumination. The main therapeutic techniques. Moscow-Tver; 2018.
13. Tofte SJ, Hanifin JM. Current management and therapy of atopic dermatitis. J Am Acad Dermatol. 2001;44:13-6.
14. Wollenberg A, Frank R, Kroth J. Proactive therapy of atopic eczema – an evidence-based concept with a behavioral background. J Dtsch Dermatol Ges. 2009;7:117-21.

Библиографическая ссылка:

Ракша Д.А. Сочетанная магнитолазерная терапия в лечении больных нейродермитом // Вестник новых медицинских технологий. Электронное издание. 2018. №6. Публикация 3-8. URL: <http://www.medtsu.tula.ru/VNMT/Bulletin/E2018-6/3-8.pdf> (дата обращения: 04.12.2018). DOI: 10.24411/2075-4094-2018-16301.*

* номера страниц смотреть после выхода полной версии журнала: URL: <http://medtsu.tula.ru/VNMT/Bulletin/E2018-6/e2018-6.pdf>