

**РОЛЬ ПРОТИВОВОСПАЛИТЕЛЬНОЙ ТЕРАПИИ В ДЕРМАЛЬНОМ РЕГЕНЕРАЦИОННОМ
МОРФОГЕНЕЗЕ ПРИ МНОЖЕСТВЕННЫХ ВНУТРИКОЖНЫХ ИНЪЕКЦИЯХ
РЕГУЛЯТОРНОГО (ДЕЗИНТОКСИКАЦИОННОГО) ПРЕПАРАТА**

Е.О. ШЕВЕЛЕВА*, О.А. ШЕВЕЛЕВ*, А.А. МАРЬЯНОВСКИЙ**, М.Л. БЛАГОНРАВОВ*,
Э.В. ВЕЛИЧКО*, Н.А. ХОДОРОВИЧ*

* ФГАОУВО Медицинский институт Российского университета дружбы народов,
ул. Миклухо-Маклая, д. 8, г. Москва, 117198, Россия

** ФГБОУ Российский национальный исследовательский медицинский университет имени Н.И. Пирогова
МЗ РФ, ул. Островитянова, д. 1, г. Москва, 117997, Россия,
e-mail: sheveleva_k@mail.ru, shevelev_o@mail.ru, docaam@yandex.ru, blagonravovm@mail.ru,
lina_vel@rambler.ru, nkhodorovich@mail.ru

Аннотация. Регуляторные препараты в течение многих лет применяются в качестве противовоспалительных для улучшения восстановительных свойств некоторых тканей, в частности, в дерматологии для заживления ран и регенерации кожи. В изученных работах содержится мало информации о морфофункциональных особенностях асептического воспаления, вызванного множественными внутрикожными введениями лекарственных препаратов. *Цель исследования.* Выявление морфофункциональных изменений в здоровой коже при развитии асептического воспаления, моделируемого множественным внутрикожным мезотерапевтическим воздействием с использованием лекарственных препаратов (метод мезотерапии). *Материалы и методы исследования.* Проводилось гистологическое исследование дермы, степени фрагментации дезоксирибонуклеиновой кислоты и магнитно-резонансной релаксометрии протонов водорода дермы, явлений оксидативного стресса на предмет определения клеточного апоптоза и развития отека. Проводились биохимическое и клиническое исследование крови. *Результаты и их обсуждение.* Множественное внутрикожное применение регуляторного (детоксикационного) препарата вызывает достоверное увеличение доли полнокровных сосудов дермы и коллагеновых волокон во всех группах $r=-0,904$, $p<0,001$ уже на ранних этапах воспалительной реакции. Было показано, что нарастание отека в ткани пропорционально повышению активности апоптоза клеток кожи ($r=-0,571$, $p=0,003$, апоптоза и кислородного взрыва $r=0,893$, $p=0,007$) и минимально выражено в группе с использованием регуляторного препарата, по сравнению с группой, в которой использовалась никотиновая кислота, что свидетельствует о состоятельной и полноценной регенерации дермы, что доказано морфологически. *Заключение.* В работе показано, что применение провоспалительного препарата никотиновой кислоты характеризуется преобладанием местных альтеративно-экссудативных проявлений и активацией апоптоза, тогда как использование регуляторного (детоксикационного) препарата с противовоспалительным типом действия отличается развитием полноценной и состоятельной регенерации, менее выраженными проявлениями морфологических признаков воспаления, активности апоптоза, фагоцитоза и отека ткани. Результаты полученных данных являются основой для выбора в клиническом применении лекарственных средств и варианта мезотерапии.

Ключевые слова: асептическое воспаление, мезотерапия, морфогенез, дерма.

**THE ROLE OF ANTI-INFLAMMATORY THERAPY IN DERMAL REGENERATIVE
MORPHOGENESIS IN MULTIPLE INTRACULAR INJECTIONS REGULATORY (DETOX) DRUG**

Е.О. SHEVELEVA*, О.А. SHEVELEV*, А.А. MARJANOVSKY**, М.Л. BLAGONRAVOV*,
Е.В. VELICHKO*, N.A. KHODOROVICH*

* FSAHEI "Medical Institute of RPFU", Miklucho-Maklaya Str., 8, Moscow, 117198, Russia

** FSBEI "Pirogov Russian National Research Medical University" of Ministry of Health and Social
Development, Ostrovityanov Str. 1, Moscow, 117997, Russia

Abstract. For many years, regulatory drugs have been used as anti-inflammatory drugs to improve the restorative properties of certain tissues, in particular, in dermatology, for wound healing and skin regeneration. In the works studied there is little information about the morphological and functional features of aseptic inflammation caused by multiple intracutaneous injections of drugs. The research purpose is to identify morphofunctional changes in healthy skin during the development of aseptic inflammation modeled by multiple intracutaneous mesotherapeutic effects using drugs (mesotherapy method). Materials and methods. The research methods are histological methods, methods determining degree of oxidative stress, the activity of deoxyribonucleic fragmen-

tation and nuclear magnetic resonance methods. The last was used to identify the protons of tissue water in the skin. General and biochemical blood tests were used also for the solution of the task. Results and discussion. Multiple intradermal use of a regulatory (detox) drug causes a significant increase in the proportion of full blood vessels of the dermis and collagen fibers in all groups $r = -0.904$, $p < 0.001$ already in the early stages of the inflammatory response. It was shown that the increase in edema in tissue is proportional to an increase in the activity of apoptosis of skin cells ($r = -0.571$, $p = 0.003$, apoptosis and oxygen explosion $r = 0.893$, $p = 0.007$) and is minimally expressed in group c using a regulatory drug, compared to group where nicotinic acid was used. This indicates a consistent and complete regeneration of the dermis, which is morphologically proven. Conclusions. This work shows that the use of a pro-inflammatory drug, nicotinic acid, is characterized by the predominance of local alternative-exudative manifestations and the activation of apoptosis. The use of a regulatory (detoxification) drug with an anti-inflammatory type of action is characterized by the development of a complete and consistent regeneration, less pronounced manifestations of morphological signs of inflammation, apoptosis activity, phagocytosis, and tissue edema. The results of the obtained data are the basis for the choice in clinical use of drugs and the option of mesotherapy.

Keywords: aseptic inflammation, mesotherapy, morphogenesis, derma

В настоящее время широко распространены инвазивные методы воздействия на кожные покровы, применяемые в дерматологии и косметологии. В то же время характер и особенности течения асептических воспалительных процессов в коже изучены недостаточно, что затрудняет определение развития воспалительной реакции при мезотерапевтическом воздействии на кожу и, как следствие, направление развития этого метода воздействия в целом. Способ множественного внутрикожного введения лекарственных средств в срединный слой кожи (мезодерму), широко используется во многих направлениях медицины, основной задачей которого является регуляторное и прямое воздействие на органы и ткани. Он применяется как для обкалывания «проблемных» зон, так и вводится опосредованно, в рефлекторные регионарные зоны и точки акупунктуры с целью активации восстановительных потенциалов тканей. Наибольшее практическое применение метод приобрел в области косметологии и эстетической медицины. История возникновения метода мезотерапии началась с обобщения эффектов внутрикожного воздействия препаратов на дерму, в сочетании с микротравмой, наносимой при инъекции автором метода, Мишеллем Пистором [10, 11]. Было научно доказано преимущество регенерации кожи при стимуляции клеточного метаболизма множественным лекарственным введением, а также лечение невралгии с помощью инъекции лекарственных препаратов на уровне нерва в целях обезболивания.

На сегодняшний день достаточно изученными являются механизмы и особенности течения восстановительной реакции кожи в условиях инфицирования и при дерматологических заболеваниях. В то же время, асептические процессы, лежащие в основе физиологической регенерации и протекающие в здоровой коже, мало описаны [5, 12]. Это касается и проблемы механизмов развития асептического воспаления в целом. До настоящего времени не имеется четких критериев характера течения и механизмов развития асептического воспаления, а также особенностей ранней реакции ткани кожи на локальную травму. Таким образом, исследование относительно малоизученной тканевой общепатологической реакции, лежащей в основе широко распространенного лечебного метода, представляется актуальным. Это позволило сформулировать цель и задачи работы.

Цель исследования – выявить морфофункциональные особенности локального асептического воспаления и восстановительных процессов в коже, моделируемого мезотерапевтическим введением лекарственных препаратов.

Дизайн исследования. Проведено открытое контролируемое проспективное экспериментальное исследование на лабораторных животных, которым с целью моделирования асептического воспаления в коже проводили множественные внутрикожные введения лекарственных средств.

Материалы и методы исследования. Исследование проводилось на крысах линии *Wistar*, половозрелых самцах белой линии 16-ти недельного возраста, массой 200-300 г. Самки, молодые особи, а также животные, ранее получавшие лекарственные препараты, исключались из исследования. Лабораторные крысы, принявшие участие в эксперименте, содержались в идентичных условиях вивария, соответствующего основным стандартам (животные получали одинаковый корм, находились в одинаково просторных клетках в условиях надлежащего режима и ухода). Эксперимент проводился в соответствии с намеченным протоколом в одинаковое время суток. Ежедневно в течение проведения всего эксперимента проводилось заполнение анкеты об общем состоянии здоровья животных. Всего в эксперимент были включены 105 животных. Из 66 животных в первый год исследования 48 крыс были отнесены в опытную группу (из которых 16 вводился физ. раствор, 16 вводился раствор никотиновой кислоты и 16 был инъецирован детоксицирующим препаратом), 18 крыс составили группу контроля. На втором году проведения исследовательской работы в опытной группе было 34 особи, а в группе контроля 5 особей. Опытная группа также подразделялась на 3 аналогичных предыдущему году исследования подгруппы, с численностью крыс в каждой: 12, 11 и 11 соответственно. Животным, вошедшим в

экспериментальную группу на первом году исследования, проводили морфофункциональные тесты с оценкой морфологических, биохимических и общих гематологических показателей. Общее количество животных в группе ранних сроков биохимических исследований – 34 крысы. Общее число животных в контрольной группе составило 23 особи.

Продолжительность исследования. Продолжительность эксперимента составляла 2 года (с марта 2015 по март 2017 гг.). В первый год в серии экспериментов участвовало 66 животных, которым в весенний период (март) подкожно вводился препарат в течение 27 суток с периодичностью 1 раз в 3 дня. При этом контрольными точками исследования были 9-е, 18-е и 27 сутки. Оценка проведенного вмешательства осуществлялась на ранних, средних и поздних сроках исследования. Во второй год 39 крысам в весенний период (март) подкожно вводился препарат в течение 9 суток с периодичностью 1 раз в 3 дня. Контрольной точкой исследования являлись 9-е сутки. Всем животным в общей сложности проводили по 3, 6 или 9 процедур.

Группы используемых лекарственных препаратов. В сравнительном исследовании использовали лекарственные препараты, относящиеся к группе ранозаживляющих с восстанавливающими свойствами и широко используемые в дерматологии. Раствор 1% никотиновой кислоты известен своим противовоспалительным, регенеративным и прямым вазодилатирующим действием, применяется в терапии заживления ран. В последнее время никотиновая кислота применяется в лечении дерматозов. Регуляторные препараты, в том числе детоксикационного типа действия, применяются в дерматологии и косметологии для повышения упругости кожи; кроме того, эти препараты отличаются выраженным противовоспалительным и регенерирующим эффектом. Препараты такого типа имеют многокомпонентный состав, основные действующие начала которых представлены вытяжкой органов свиньи, растительными экстрактами, минеральными веществами, нозодами и др. компонентами (соответствует Протоколу №10, Фармакологический комитет Минздрава России, 2000). Считается, что основным патогенетическим механизмом воздействия регуляторных препаратов, направленных на детоксикацию, при локальном инъекционном применении, является активация митотического цикла кератиноцитов, улучшение микроциркуляции, венозного и лимфатического оттока [6].

Описание экспериментального вмешательства. Процедура множественного внутрикожного введения лекарственного препарата осуществлялась следующим способом: в наружной области левого бедра инсулиновым шприцем на глубину 1-2 мм (внутрикожно) производили последовательные введения растворов лекарственных препаратов (по 30 инъекций каждому животному). Общий объем вводимых растворов для одного животного составлял 0,7 мл. В группе крыс, которым вводился раствор никотиновой кислоты, производили разведение 0,2 мл этого препарата физиологическим раствором. Исследуемая область кожи контралатерального бедра являлась дополнительным морфологическим контролем. При окончании эксперимента производили забор кожи из зон введения препаратов для последующего проведения морфофункционального исследования. В группе контроля забор кожи у крыс производился в той же локализации.

Методы оценки полученных результатов экспериментального вмешательства. Для оценки морфологического состояния кожи был принят во внимание такой показатель как площадь, занимаемая морфологическими элементами: эпидермисом, сосудами, коллагеновыми волокнами, инфильтратом, отечными участками, железами. Для оценки функционального состояния кожи были проанализированы биохимические показатели перитонеальной жидкости: интенсивность хемотаксиса перитонеальных макрофагов и показатели «кислородного» взрыва; в коже – степень фрагментации клеточной дезоксирибонуклеиновой кислоты (ф-ДНК) и параметры продольной и поперечной релаксации тканевой воды дермальной ткани. Кроме того, проводилась оценка показателей общего и биохимического анализов крови. Морфологическое и морфометрическое исследование ткани кожи. Фрагменты кожи из зон воздействия и контрольных зон обрабатывали по общепринятым в патологоанатомической практике методам: макроскопическое исследование, фиксация в 10%-м нейтральном растворе формальдегида, проводка по спиртам восходящей концентрации, заливка в парафин, приготовление и исследование гистологических препаратов, окрашенных гематоксилином и эозином, пикрофуксином по Ван Гизон. Определение удельных объемов тканевых компонентов проводили при помощи окулярной измерительной сетки конструкции Г.Г. Автандилова по стандартным методикам. На препаратах изучали площади, занятые отечной жидкостью, волокнами, инфильтратом, сосудами, эпидермисом. Определение уровня ф-ДНК в ткани кожи. Интенсивность апоптоза оценивали по измерению показателя ДНК фрагментации в клетках кожи. Для этого брали навеску ткани кожи $m=1$ г, помещали в 0,25% трипсин на 18 часов $t=37^{\circ}\text{C}$ и готовили гомогенат в сахарозной среде выделения при $t=4^{\circ}\text{C}$, пробы центрифугировали 15 минут при $t=13000g$, отделяя интактный хроматин (осадок) от ф-ДНК (супернатант). Далее, пробы ресуспензировали в ТЕ-буфере и преципитировали в 12% трихлоруксусной кислоте (ТХУ) и $t=4^{\circ}\text{C}$. Преципитаты центрифугировали при $g=4000g$; далее, в пробу с осадком добавляли 5% ТХУ, проводили гидролиз на водяной бане $t=90^{\circ}\text{C}$, затем отбирали супернатант и охлаждали, смешивали с дифиниламиновым реагентом в соотношении 1:2, через 18 часов по степени окраски определяли

содержание ДНК в пробе. Затем проводили спектрофотометрическое измерение оптической плотности раствора. Степень повреждения ДНК выражали в % как отношение её количества в надосадочной жидкости к суммарному количеству пробы. *Ядерно-магнитный резонанс* (ЯМР) тканевой воды дермы. Изменения тканевого отёка как одного из возможных стимуляторов апоптоза определяли с использованием ЯМР протонов водорода дермальной воды. Для этого брали навеску ткани кожи $m=1$ г, измельчали при $t=4^{\circ}\text{C}$, прогревали на водяной бане $t=40^{\circ}\text{C}$ 10 минут. Проводили измерение продольной ($T1$) и поперечной ($T2$) релаксации протонов тканевой воды на приборе *Minipac PC 120 Bruker*, укомплектованным модульными программами *EDM* серии, позволяющей менять последовательность импульсов [4]. Статистический анализ осуществлялся с помощью программного пакета *Experiment Supervisor*. При наличии двухкомпонентных кривых показатели $T1$ и $T2$ раскладывались на биэкспоненты и значения P_a , P_b , что характеризовало распределение между внеклеточной и внутриклеточной фракциями тканевой воды. Фотозлектрокалориметрический метод определения активности перитонеальных макрофагов. Забирали перитонеальный экссудат, фильтровали, промывали средой 199, производили подсчет клеток в камере Горяева. Исследование хемотаксиса осуществляли с помощью смеси 2% р-ра Na_2CO_3 , 1% р-ра CuSO_4 , 1% K , Na виннокислого и реактива Фолина. Количество клеток в брюшной полости рассчитывали по содержанию белка в мг/мл клеточной суспензии. Определяли количество активных форм кислорода по способности *нитросинего тетразолия* восстанавливаться до диформаза и определяли степень оптической плотности на 1 мг белка [1, 2]. Статистический анализ. Принципы расчета размера выборки: для расчета распределения оцениваемых значений показателей в выборке применялись методы параметрической статистики с использованием критерия Стьюдента. Проверка формы нормальности распределения осуществлялась с использованием теста *Kolmogorov-Smirnov*, показатели их величины оценивались с помощью непараметрических статистических методов с применением рангового и знакового критерия *Vilkokson*. Вычисление значимости качественных различий получали с помощью критерия χ -квадрат. Различия считали статистически достоверными при $p \leq 0,05$. Методы статистического анализа данных: Статистический анализ проводился с помощью пакета статистических программ *SPSS 8.0*. Результаты исследования. Всего в эксперименте было использовано 105 крыс. В опытной группе, общей численностью 82 животных, получены результаты морфофункциональных исследований кожи и перитонеальной жидкости, общий и биохимический анализы крови. В опытной группе 2-го года эксперимента (34 крысы) получены данные биохимического исследования кожи. В группе контроля (23 особи) проанализированы результаты морфофункциональных исследований кожи и перитонеальной жидкости, общий и биохимические анализы крови. При гистологическом исследовании в коже во всех изучаемых группах животных обнаруживались явления острой и подострой воспалительной реакции в виде полнокровия дермальных сосудов, отека, клеточной инфильтрации и явлений фибропластического процесса. Наименьшие морфологические изменения были выражены в группе, получавшей физиологический раствор, и характеризовались незначительным отеком, инфильтрацией по ходу микрососудов, в рабочей группе наблюдались наибольшие изменения. Уже на ранних стадиях эксперимента выраженными были явления субэпидермальной и периваскулярной инфильтрации в виде увеличения доли клеточных инфильтратов, секреторных желез и сосудов, превышающих значения в контрольной группе. При микроскопическом исследовании наблюдалось краевое стояние лейкоцитов по ходу мелких сосудов, скопление полиморфноядерных лейкоцитов. Состав клеточной инфильтрации вполне соответствовал модели мезотерапевтического воздействия – острые реакции наслаивались на предыдущие инъекции, что проявлялось в наличии в препарате очагов полиморфноядерных лейкоцитов совместно с диффузной лимфогистиоцитарной инфильтрацией. Однако, в испытуемых группах были выявлены существенные различия, указывающие на усиление провоспалительной активности при применении никотиновой кислоты – увеличение удельной доли, занимаемой эпидермисом, клеточным инфильтратом, отечными и разрыхленными участками, в то время как при воздействии регуляторным препаратом, преимущественно *детоксикационного типа действия* (АГТП), удельная доля коллагеновых волокон и сосудов была наибольшей в опытной группе исследования, с *никотиновой кислотой* (НК) и физиологическим раствором (физраствор), соответственно, $M=50,04\% \pm 1,96\%$ и $M=0,6\% \pm 0,12\%$, (рис. 1, 2).

Коллагеновые волокна при введении противовоспалительного препарата гистологически характеризовались четкой слоистой и плотно упакованной структурой, соответствующей полноценной архитектонике поверхностных слоев дермы [8]. В то же время применение никотиновой кислоты в течение всего эксперимента сопровождалось наличием рыхло расположенных волокон, преобладанием клеточного инфильтрата, что указывает на персистирование воспалительной реакции в течение всего эксперимента ($M=5,64\% \pm 0,24\%$ никотиновой кислоты и $M=1,12\% \pm 0,68\%$ для дезинтоксикационного препарата, АГТП) (рис. 3).

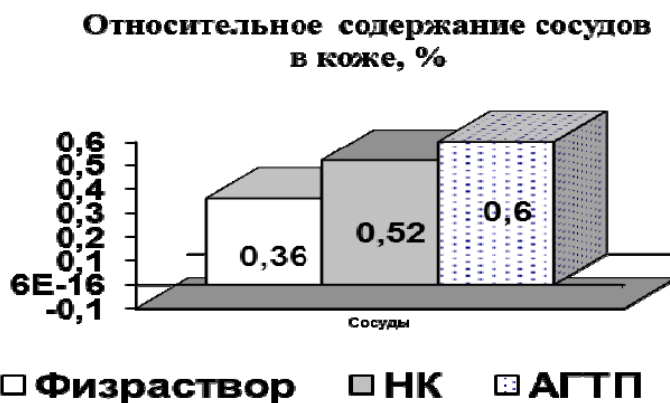


Рис. 1. Процентное содержание морфологических элементов в коже НК – никотиновая кислота, АГТП – регулирующий препарат

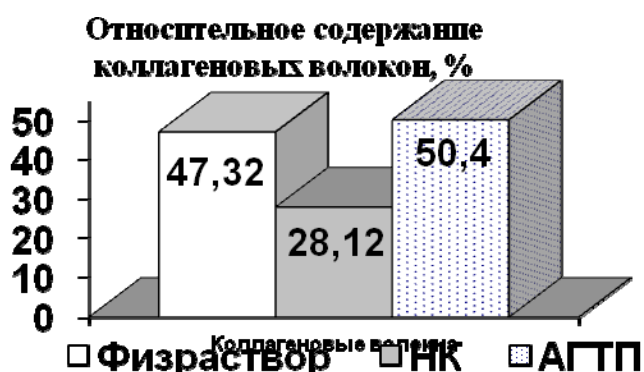

Рис. 2. Процентное содержание морфологических элементов в коже НК – никотиновая кислота, АГТП – регулирующий препарат

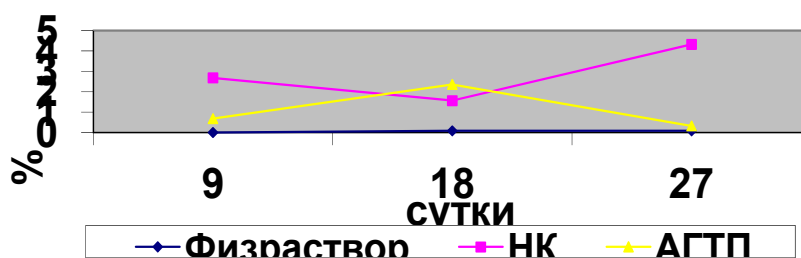


Рис. 3. Объём воспалительных инфильтратов в (%) на разных сроках эксперимента НК – никотиновая кислота, АГТП – регулирующий препарат

Было показано, что процент ф-ДНК клеток кожи в группе с введением никотиновой кислоты был значительно выше этого значения в группе с подкожным введением антигомтоксического препарата (табл. 1).

Результаты корреляционного анализа значений ф-ДНК и показателей инфильтрации указывают на прямую зависимость степени выраженности апоптоза и индукции кислородного взрыва ($r=0,893$, $p=0,007$) [7]. Чем активнее дермальная воспалительная реакция, тем более выражен апоптоз клеток кожи. При воздействии регуляторного противовоспалительного препарата происходит снижение уровня апоптоза клеток кожи уже на ранних сроках исследования ($r=0,303$, $p=0,141$), вероятно, обусловленное противовоспалительным действием препарата, однако он выше значения этого показателя в контрольной группе, что может указывать на усиление сигнальных путей инициации цитокинового механизма активации иммунного ответа, запускающего пролиферацию и полноценную регенерацию кожи. Этот результат согласуется с данными, описанными в литературе [9]. Результаты показателей ЯМР релаксации H^+

по группам указывает так же на то, регуляционный препарат достоверно способствует снижению задержки воды в коже и уменьшению отека, увеличению показателей продольной и поперечной релаксации молекул воды ($T1$ и $T2$, Pa). Показатели $T1$, $T2$ для противовоспалительного препарата указывают и на повышение подвижности молекул воды, ее расструктурирование, увеличение доли свободной фракции тканевой воды, уменьшение гидрированного слоя, что близко к значениям, полученным для контрольной группы исследования по сравнению с группой, получавшей никотиновую кислоту, что также подтверждает ранее выдвинутые гипотезы (табл. 2).

Таблица 1

Показатели ДНК-фрагментации в клетках кожи

Группа		ф-ДНК в клетках кожи, % (биохимический показатель апоптоза)
Физ. раствор	<i>N</i>	12
	<i>M</i>	11,16
	<i>m</i>	0,67
Никотиновая кислота	<i>N</i>	10
	<i>M</i>	38,28
	<i>m</i>	2,01
Регуляторный препарат (АГТП)	<i>N</i>	10
	<i>M</i>	27,97
	<i>m</i>	1,75

Примечание: *N* – размер выборки, *M* – среднее значение показателей, *m* – ошибка средней при достоверности разницы показателей ($p \leq 0,005$)

Таблица 2

Показатели ЯМР-релаксации H^+ по группам исследования (значение P критерия достоверности)

Показатель	1 Контроль (<i>n</i> =11)	2 никотиновая кислота (<i>n</i> =6)	3 АГТП (<i>n</i> =8)	$P1/2$	$P1/3$	$P2/3$
$T1$, мсек (продольная релаксация)	450,6±12,2	390,8±19,1	446,6±18,1	0,027	0,857	0,050
$T2$, мсек (поперечная релаксация)	47,4±0,9	38,9±1,4	44,6±1,5	0,001	0,135	0,017
Pa , % (внеклет. вода)	71,3±1,4	67,6±2,8	70,7±1,5	0,275	0,790	0,357
Pb , % (внутриклет. вода)	28,8±1,4	32,4±2,8	29,3±1,5	0,275	0,790	0,357

Исследуемый регуляторный противовоспалительный препарат достоверно не влияет на показатели оксидативного стресса, полученные в ходе исследования, а также на показатели клинического и биохимического анализов крови. Во всех опытных группах и группе сравнения не было выявлено общей реакции организма. Однако применение корреляционного анализа при сравнении показателей для активных форм кислорода и ф-ДНК указывает на то, что активация апоптоза клеток кожи прямо пропорциональна интенсивности кислородного взрыва в перитонеальных макрофагах (показатели оксидативного стресса) ($r=0,893$, $p=0,007$). Это позволяет сделать дополнительный вывод о возможном усилении клеточной гибели при активации локальной воспалительной реакции в дерме, преимущественно связанной с действием никотиновой кислоты (рис. 4).

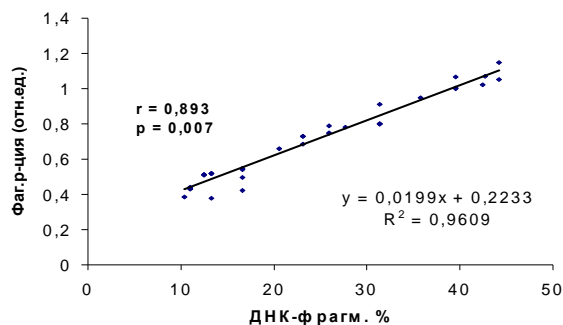


Рис. 4. Взаимосвязь маркеров воспаления (фагоцитарная реакция) и апоптоза (ДНК-фрагментация)

Нежелательные явления. Нежелательные явления в ходе эксперимента отсутствовали. На общее состояние животных ход эксперимента не повлиял.

Результаты и их обсуждение. Моделирование асептического воспаления в коже с применением множественного внутрикожного воздействия способствует развитию комплекса местных морфофункциональных изменений, выраженность и направленность которых связана с выбором метода и типом вводимого лекарственного препарата. Воспалительная реакция в коже, вызванная инъекциями регуляторного (детоксикационного) препарата, завершается полноценной и состоятельной регенерацией. Отсутствие системных проявлений доказывает безопасность и хорошую переносимость данного способа введения с применением лекарственных препаратов противовоспалительного действия [3]. Применение регуляционного препарата, вводимого с помощью метода множественного внутрикожного воздействия, вызывает достоверное увеличение доли полнокровных сосудов дермы и коллагеновых волокон с явлениями их состоятельной регенерации по сравнению с никотиновой кислотой уже на ранних этапах проведения исследования, что позволяет прогнозировать направленность течения воспалительной реакции в дерме при применении противовоспалительных препаратов. Внутрикожное введение никотиновой кислоты сопровождается развитием местных реакций, характеризующихся преобладанием в коже альтеративно-экссудативных проявлений и активацией апоптоза, персистенцией воспаления на протяжении всего хода эксперимента, в то время как применение регуляционного препарата приводит к развитию ограниченной по своим проявлениям воспалительной реакции. Множественное внутрикожное введение препарата для детоксикации обеспечивает развитие полноценной и состоятельной регенерации, проявляющейся четко организованным фибропластическим процессом, соответствующим нормальной архитектонике поверхностных слоев дермы, причём состоятельность процессов регенерации находится в обратной зависимости от проявлений морфологических признаков воспаления, показателей интенсивности апоптоза, фагоцитоза и отёка ткани. Активация локального асептического воспаления при введении никотиновой кислоты достоверно не вызывает усиления «кислородного» взрыва в макрофагах, активности хемотаксиса, свидетельствующих об усилении фагоцитоза, однако увеличение значения показателей ф-ДНК дермы (явления клеточного апоптоза) напрямую коррелирует с выраженностью фагоцитарной реакции. Установлена прямая корреляционная связь между признаками апоптоза и показателями отёка тканей по данным ЯМР-релаксации протонов тканевой воды, а также связь показателей инфильтрации и выраженности апоптоза по данным морфологического исследования. Таким образом, можно сделать предположение об усилении провоспалительной активности при проведении исследования с никотиновой кислотой и уменьшении отека, обнаружению компактно упакованных волокон коллагена, явлениях состоятельной регенерации дермы при введении детоксикационного препарата противовоспалительного типа действия. Эти данные согласуются с данными морфологического исследования. И, наконец, следует отметить, что асептический воспалительный процесс, индуцированный многократными внутрикожными инъекциями с применением обеих групп препаратов, не инициирует развития системного ответа организма, что указывает на развитие только локального, местного характера воспалительной реакции и хорошую переносимость лечебного воздействия. Данный аспект подтверждается отсутствием изменений со стороны общего и биохимического анализов крови испытуемых, несмотря на имеющуюся тенденцию к формированию системного ответа.

Заключение. Представленные доказательства активации периферической васкуляризации дермы без явлений локальной и общей воспалительной активности позволяют использовать регенеративные свойства лекарственных препаратов с целью безопасного восстановления дермы уже на ранних этапах проведения инъекционного воздействия. Полученный асептический воспалительный процесс, моделируемый исследованием, лежит в основе полноценной и состоятельной регенерации

кожи, являющийся основой терапевтического эффекта мезотерапии. Периферическое воздействие, оказываемое на все мишени регуляции гистиона дермальной ткани, связанное с улучшением метаболизма клеток исследуемой области с участием оксидантных систем и апоптоза, являются приоритетным направлением поиска новых совершенных методов воздействия и новых лекарственных препаратов противовоспалительного действия. Свойства детоксикационного препарата с регулирующим типом действия, исследуемого в работе, позволяют расширить комплекс изучаемых регулирующих влияний, направленный на улучшение основных качеств кожи. Также, для более глубокого изучения тканевой периферической регуляции дермы целесообразным является продолжение изучения тканевых регуляторных биологически активных веществ, роли мутагенных и канцерогенных факторов, связанных с применением методов репарации. Актуальным и приоритетным направлением является продолжение исследования факторов роста клеток, сосудов, нервных окончаний, связанных воедино с регуляцией основного тканевого обменного процесса.

Литература

1. Гаврильчак А.В. Ультраструктурная характеристика перитонеальных макрофагов, стимулированных коллагеном // Соединительная ткань в норме и при патологии. 1980. Т.1. С. 30–32.
2. Комаревцев В.Н., Комаревцева И.А., Орлова Е.А. Биохимические механизмы апоптоза при заболеваниях почек // Укр.мед. альманах. 2001. Т. 4, №5. С. 188–193.
3. Марьяновский А.А., Шевелева Е.О. Новые возможности в лечении рубцовых деформаций: антигомтоксическая терапия // Пластическая хирургия и косметология. 2011. № 3 С. 513–517
4. Патент РФ на изобретение №2193864/ 05.03.90. / Комаревцева И.А. [и др.]. Бюл. №14. Способ определения водно-солевого баланса организма *in vitro*
5. Румянцева Е.Е. Заживление ран: современные представления, возможности регуляции процесса // Косметика и медицина. 2006. №4. С. 56.
6. Ткаченко В. Сидоренко А.М., Волков А.В. Значение комплексных биологических препаратов фирмы «Heel» в лечении больных язвенной болезнью // Биологическая медицина 1997. №2. С. 34–36.
7. Шевелева Е.О., Комаревцева И.А., Орлова Е.А. Апоптоз и некоторые особенности воспалительной реакции на коже при мезотерапевтическом введении препаратов // Вестник РУДН, Медицина. 2006. №1. С. 33.
8. Latini C., Onesti M., Spalvieri C. Treatment of pathological hypertrophic scars with antihomotoxic therapy // Biomedical therapy. 1999. №12(3). P. 679–682.
9. Paus R., Rosenbach T., Haas N. Patterns of cell death: the significance of apoptosis for dermatology // Exp Dermatol. 1993. №2(1). P. 3–11.
10. Pistor M. What is mesotherapy? // Chir Dent Fr. 1976. №46(288). P. 59
11. Prausnitz M.R., Mitragotri S., Langer R. Current status and future potential of transdermal drug delivery // Nat Rev Drug Discov. 2004. №3(2). P. 115–124 DOI: 10.1038/nrd1304.
12. Uren R., Commens C., Howman-Giles R. Intradermal injections: a potential health hazard? // Med J Aust. 1994. V.1, №161(3). P. 226.

References

1. Gavilchyak AV. Ultrastructurnaya charakteristica peritonealnich macrophagov stimulirovannih kollagenom [Ultrastructural characterization of peritoneal macrophages stimulated by collagen]. Soedinitelnaya tkan v norme i patologii. 1980;1:30-2. Russian.
2. Komarevtsev VN, Komarevtseva IA, Orlova EA Biokhimicheskie mekhanizmy apoptoza pri zabolevaniyakh pochek [Biochemical mechanisms of apoptosis in kidney diseases]. Ukr.med. al'manakh. 2001;4(5):188-93. Russian.
3. Marjanovskiy AA, Sheveleva EO. Novye vozmozhnosti v lechenii rubcovykh deformacij: antigomotoksicheskaja terapija [New possibilities in cicatricial deformities treatment: antihomotoxic therapy]. Plasticheskaya khirurgiya i kosmetologiya. 2011;3:513-7. Russian.
4. Komarevtzeva IA. Patent UKR № 46 88829/ 05.03.90. Byul. N 14. Spособ opredeleniya vodno-solevogo balansa organizma in vitro [Method for determining the water-salt balance of the body in vitro]. Russian.
5. Rumyantseva EE. Zazhivlenie ran: sovremennyye predstavleniya, vozmozhnosti regulyatsii protsessa [Wound healing: modern ideas, possibilities of regulation of the process]. Kosmetika i meditsina. 2006;(4):56. Russian.
6. Tkachenko V, Sidorenko AM, Volkov AV. Znachenie kompleksnykh biologicheskikh preparatov firmy «Heel» v lechenii bol'nykh yazvennoi bolezniyu [The value of complex biological preparations of the firm "Heel" in the treatment of patients with peptic ulcer]. Biologicheskaya meditsina 1997;2,34-6. Russian.

7. Sheveleva EO, Komarevtseva IA, Orlova EA. Apoptoz i nekotorye osobennosti vospalitel'noi reaktsii na kozhe pri mezoterapevticheskom vvedenii preparatov [Apoptosis and some features of the inflammatory reaction on the skin during mesotherapeutic drug administration]. Vestnik RUDN, Meditsina 2006;1:33. Russian.
8. Latini C., Onesti M., Spalvieri C. Treatment of pathological hypertrophic scars with antihomotoxic therapy. Biomedical therapy. 1999; 12(3):679-82.
9. Paus R, Rosenbach T, Haas N. Patterns of cell death: the significance of apoptosis for dermatology. Exp Dermatol. 1993;2(1):3-11.
10. Pistor M. What is mesotherapy? Chir Dent Fr. 1976;46(288):59
11. Prausnitz MR, Mitragotri S, Langer R. Current status and future potential of transdermal drug delivery. Nat Rev Drug Discov. 2004;3(2):115-24 DOI: 10.1038/nrd1304.
12. Uren R, Commens C, Howman-Giles R. Intradermal injections: a potential health hazard? Med J Aust. 1994;161(3):226.

Библиографическая ссылка:

Шевелева Е.О., Шевелев О.А., Марьяновский А.А., Благодоров М.Л., Величко Э.В., Ходорович Н.А. Роль противовоспалительной терапии в дермальном регенерационном морфогенезе при множественных внутрикожных инъекциях регуляторного (детоксикационного) препарата // Вестник новых медицинских технологий. Электронное издание. 2019. №3. Публикация 3-3. URL: <http://www.medtsu.tula.ru/VNMT/Bulletin/E2019-3/3-3.pdf> (дата обращения: 22.05.2019). DOI: 10.24411/2075-4094-2019-16396.*

Bibliographic reference:

Sheveleva EO, Shevelev OA, Marjanovsky AA, Blagonravov ML, Velichko EV, Khodorovich NA. Rol' protivovospalitel'noj terapii v dermal'nom regeneracionnom morfogeneze pri mnozhestvennyh vnutrikoznyh in#ekcijah reguljatornogo (dezintoksikacionnogo) preparata [The role of anti-inflammatory therapy in dermal regenerative morphogenesis in multiple intracutaneous injections regulatory (detox) drug]. Journal of New Medical Technologies, e-edition. 2019 [cited 2019 May 22];1 [about 9 p.]. Russian. Available from: <http://www.medtsu.tula.ru/VNMT/Bulletin/E2019-3/3-3.pdf>. DOI: 10.24411/2075-4094-2019-16396.

* номера страниц смотреть после выхода полной версии журнала: URL: <http://medtsu.tula.ru/VNMT/Bulletin/E2019-3/e2019-3.pdf>