

КОМПЛЕКСНЫЙ АНАЛИЗ ПРИМЕНЕНИЯ ФИТОПРЕПАРАТА «ПАРОДОНТОЦИД»  
В КОМПЛЕКСНОМ ЛЕЧЕНИИ ХРОНИЧЕСКОГО ГЕНЕРАЛИЗОВАННОГО ПАРОДОНТИТА  
ЛЕГКОЙ СТЕПЕНИ ТЯЖЕСТИ

М.В. ПРОКОПЕНКО\*, А.В. СУЩЕНКО\*\*

\*БУЗ ВО ВСП №5, ул. Ильича, д. 130, г. Воронеж, 394007, Россия,  
тел.: 8(473)226-37-23, e-mail: mail@sp5.zdrav36.ru

\*\*Воронежский государственный медицинский университет имени Н.Н. Бурденко,  
ул. Студенческая, д. 10, г. Воронеж, 394036, Россия,  
тел.: (473) 255-57-53, e-mail: mail@vsmaburdenko.ru

**Аннотация. Цель исследования** – клинико-лабораторный анализ применения фитопрепарата «Пародонтоцид» в комплексном лечении хронического пародонтита легкой степени тяжести. **Материалы и методы исследования.** Были сформированы 3 группы в возрасте от 24 до 60 человек обоего пола с хроническим пародонтитом по 100 человек каждая без общесоматической патологии в стадии суб – и декомпенсации. На этапе консервативной терапии пародонтита были выбраны следующие препараты: гель «Пародонтоцид», гель «Холисал», 0,05% хлоргексидин. Проводились опрос, анкетирование, изучение истории болезни, методы индексной оценки пародонта (РМА, PI), бактериоскопический (определение показателя микробного числа), цитологический (определение нейтрофильной инфильтрации), стоматомacroscopicкий (определение показателей кровоточивости зубодесневой борозды), наличия осложнений, ситуационной и экономической доступности препарата. **Результаты и их обсуждения.** Фитопрепарат «Пародонтоцид» за счет содержания в нем масла шалфея мускатного, масла мяты, масла гвоздичного, аллантаина, фенолсалицилат обладает выраженным противовоспалительным и репаративным действием. Он хорошо переносился больными в целом, практически не вызывая побочных реакций и осложнений в сравнении с другими препаратами. **Заключение.** «Пародонтоцид» может быть использован в комплексной программе лечения хронического пародонтита легкой степени, а также у пациентов с непереносимостью синтетических антисептиков в составе монотерапии.

**Ключевые слова:** пародонтит, фитопрепараты, лечение заболеваний пародонта.

COMPREHENSIVE ANALYSIS OF THE USE OF THE PHYTOPREPARATION «PARODONTICID»  
IN THE CONSERVATIVE TREATMENT OF PATIENTS WITH CHRONIC MILD GENERALIZED  
PERIODONTITIS

M.V. PROKOPENKO\*, A.V. SUSHCHENKO\*\*

\*VSP BUZ № 5, Ilich Str., 130, Voronezh, 394007, Russia, tel.: 8 (473)226-37-23,  
e-mail: mail@sp5.zdrav36.ru

\*\*N. N. Burdenko Voronezh State Medical University, Studencheskaya Str., 10, Voronezh, 394036, Russia,  
tel.: (473) 255-57-53, e-mail: mail@vsmaburdenko.ru

**Abstract. The research purpose** was to conduct a clinical and laboratory analysis of the use of the phytopreparation "Parodontocid" in the complex treatment of chronic periodontitis of mild severity. **Materials and methods.** 3 groups were formed at the age of 24 to 60 people of both sexes with chronic periodontitis of 100 people each without general somatic pathology at the stage of sub-and decompensation. At the stage of conservative treatment of periodontitis, the following drugs were selected: gel "Parodontocid", gel "Holisal", 0.05% chlorhexidine. A survey, questionnaire, study of the medical history, methods of periodontal index assessment (PMA, PI), bacterioscopic (determination of microbial number), cytological (determination of neutrophilic infiltration), stomatomacroscopic (determination of indicators of bleeding of the dental sulcus), the presence of complications, situational and economic availability of the drug were conducted. **Results and its discussions.** Phytopreparation "Parodontocid" due to its content of Clary sage oil, mint oil, clove oil, allantoin, phenylsalicylate has a pronounced anti-inflammatory and reparative effect. It was well tolerated by patients in General, almost without causing adverse reactions and complications in comparison with other drugs. **Conclusion.** "Parodontocid" can be used in a comprehensive treatment program for mild chronic periodontitis, as well as in patients with intolerance to synthetic antiseptics as part of monotherapy.

**Keywords:** periodontitis, phytopreparations, treatment of periodontal diseases.

**Введение.** Хронический генерализованный пародонтит легкой степени тяжести (ХГПЛСТ) в настоящее время продолжает оставаться одним из наиболее часто встречающихся видов стоматологической патологии без тенденции к снижению [1, 3, 4, 9]. Кроме того, с каждым днем появляется все больше свидетельств о негативном влиянии пародонтита на все системы организма. Он способен инициировать такие соматические заболевания, как сахарный диабет, системный атеросклероз и ишемическую болезнь сердца, ревматоидный артрит, остеопороз и другие заболевания [8, 11-13]. В связи с этим, особенно важно повышать эффективность проводимой терапии пародонтита, включая в программы лечения новые препараты с минимумом побочных эффектов [2, 5-7, 10]. Традиционное лечение зачастую приводит к неоптимальным результатам, не обеспечивая комплексное воздействие на все звенья патологического процесса, поэтому наше внимание привлекла фитотерапия [1, 9]. Фитопрепараты оказывают противовоспалительное действие, ускоряют регенерацию тканей, обладают лучшими органолептическими свойствами, обладают минимумом побочных эффектов, что доказывает целесообразность их применения в стоматологии [4, 5].

**Цель исследования** – анализ применения фитопрепарата «Пародонтоцид» в консервативном лечении хронического генерализованного пародонтита легкой степени.

**Материалы и методы исследования.** За период с 2014 по 2018 гг. на базе кафедры госпитальной стоматологии ВГМУ им. Н.Н. Бурденко было обследовано более 600 человек, страдающих заболеваниями пародонта. Из них после анализа клинических данных и по результатам осмотра были отобраны пациенты, страдающие ХГПЛСТ. Для проведения исследования были сформированы 3 группы в возрасте от 24 до 60 человек обоего пола с ХГПЛСТ численностью по 100 человек каждая без общесоматической патологии в стадии суб – и декомпенсации (табл. 1).

Таблица 1

**Возрастное и гендерное распределение пациентов – участников исследования**

исследуемые группы	n, ч чел.	возрастное распределение, лет				гендерное распределение, пол	
		20-30	31-40	41-50	51-60	муж.	Жен.
«Хлоргексидин»	1 100	25	25	25	25	50	50
«Холисал»	1 100	25	25	25	25	50	50
«Пародонтоцид»	1 100	25	25	25	25	50	50

Всем пациентам было проведено комплексное пародонтологическое лечение: обучение и контроль технике очищения полости рта, выбор индивидуальных средств гигиены, коррекция травмирующих факторов в полости рта, назначение при необходимости противовоспалительной и десенсибилизирующей терапии.

На этапе консервативной терапии пародонтита нами были выбраны следующие препараты: гель «Пародонтоцид», гель «Холисал», 0,05% хлоргексидин. Гель «Пародонтоцид» содержит масло шалфея мускатного, масло мяты, масло гвоздичное, аллантоин, тимол, фенолсалицилат. «Холисал» представляет гель с синтетическими активными веществами холина салицилат и цеталкония хлорид.

Местное консервативное лечение осуществлялось следующим образом: после снятия над – и поддесневых отложений проводилась антисептическая обработка пародонтальных карманов. В контрольной группе пациенты применяли «традиционный» антисептик – 0,05% хлоргексидин в виде полосканий 3 раза в день после еды. В первой и второй группе наносили гели «Пародонтоцид» и «Холисал» на десну на 30 минут 3 раза в день после еды. Курс лечения во всех группах составил 14 дней.

Для оценки эффективности лечения применялись клинические и статистические методы исследования в автоматизированном режиме в программах *MSExcel* и *Statsoft Statistica 6.0*.

Проводились опрос, анкетирование, изучение истории болезни, методы *индексной оценки пародонта (РМА, PI)*, бактериоскопический (определение показателя микробного числа), цитологический (определение нейтрофильной инфильтрации), стоматомакроскопический (определение показателей кровоточивости зубодесневой борозды), наличия осложнений, ситуационной и экономической доступности препарата.

**Результаты и их обсуждение.** Во всех группах была произведена индексная оценка состояния пародонта. У пациентов группы с применением хлоргексидина биглюконата 0,05% значение индексов *РМА* и *PI* в середине лечения существенно снижалось  $46,7 \pm 6,8\%$  и  $0,39 \pm 0,02$  соответственно, но продолжало находиться в интервале, соответствующем пародонтиту легкой степени. В конце лечения (через 14 дней) значение индекса *РМА* в контрольной группе составило  $38,4 \pm 3,2\%$ , а *PI* –  $0,09 \pm 0,001$ , у многих пациентов имелись остаточные явления воспаления.

У пациентов групп, где назначались «Холисал» и «Пародонтоцид» значение *РМА* и *PI* составили 16,1±1,8% и 15,1±1,9%, 0,09±0,001% и 0,09±0,001% соответственно (табл. 2,3). Таким образом, уже в середине периода наблюдения была установлена нормализация значений индекса. В конце лечения в этих группах значение *РМА* и *PI* продолжило снижаться в пределах коридора физиологических значений 12,3±1,2% и 12,2±1,3%, 0,07±0,001% и 0,07±0,001% соответственно. Следовательно, было отмечено продолжение снижения индекса в пределах коридора физиологических значений (т.е. не достигая уровня 0,1 у.е.).

Таблица 2

**Результаты статистического анализа показателя «папиллярно-маргинально-альвеолярный индекс (РМА) в условиях применения исследуемых стоматологических препаратов**

Материал	<i>n</i> , измерений	<i>M</i>	$\pm s$	<i>M</i>
<b>ЭТАП 1 («ПЕРЕД НАЧАЛОМ ЛЕЧЕНИЯ»):</b>				
<i>часть I: вариационная статистика</i>				
«Хлоргексидин»	100	62,3	9,3	0,930
«Холисал»	100	62,3	9,3	0,930
«Пародонтоцид»	100	62,3	9,3	0,930
<b>ЭТАП 2 («7 СУТ., СЕРЕДИНА ПЕРИОДА НАБЛЮДЕНИЯ»):</b>				
<i>часть I: вариационная статистика</i>				
«Хлоргексидин»	100	46,7	6,8	0,680
«Холисал»	100	16,1	1,8	0,180
«Пародонтоцид»	100	15,1	1,9	0,190
<b>ЭТАП 3 («14 СУТ., ОКОНЧАНИЕ ПЕРИОДА НАБЛЮДЕНИЯ»):</b>				
<i>часть I: вариационная статистика</i>				
«Хлоргексидин»	100	38,4	3,2	0,320
«Холисал»	100	12,3	1,2	0,120
«Пародонтоцид»	100	12,2	1,3	0,130

Таблица 3

**Результаты статистического анализа показателя пародонтальный индекс (PI) в условиях применения исследуемых стоматологических препаратов**

Материал	<i>n</i> , измерений	<i>M</i>	$\pm s$	<i>M</i>
<b>ЭТАП 1 («ПЕРЕД НАЧАЛОМ ЛЕЧЕНИЯ»):</b>				
<i>часть I: вариационная статистика</i>				
«Хлоргексидин»	100	0,75	0,13	0,130
«Холисал»	100	0,75	0,13	0,130
«Пародонтоцид»	100	0,75	0,13	0,130
<b>ЭТАП 2 («7 СУТ., СЕРЕДИНА ПЕРИОДА НАБЛЮДЕНИЯ»):</b>				
<i>часть I: вариационная статистика</i>				
«Хлоргексидин»	100	0,39	0,02	0,0020
«Холисал»	100	0,09	0,001	0,0001
«Пародонтоцид»	100	0,09	0,001	0,0001
<b>ЭТАП 3 («14 СУТ., ОКОНЧАНИЕ ПЕРИОДА НАБЛЮДЕНИЯ»):</b>				
<i>часть I: вариационная статистика</i>				
«Хлоргексидин»	100	0,10	0,010	0,0010
«Холисал»	100	0,07	0,001	0,0001
«Пародонтоцид»	100	0,07	0,001	0,0001

Согласно исследованиям антисептической активности к завершению периода наблюдения отмечена фактическая нормализация уровня микробной обсемененности тканей пародонта в группах «Хлоргексидин» и «Холисал» (значение показателя приближается к 100 КОЕ/мл). В группе «Пародонтоцид» среднестатистическое значение показателя остается «завышенным» приблизительно на 29%. К концу лечения наилучший результат (изменение на 94% от исходного) был в контрольной группе, где применялся хлоргексидин.

Снижение уровня нейтрофильной инфильтрации отмечалось во всех группах (рис. 1): более выраженное в группах, где применялись «Холисал» и «Пародонтоцид» (на 80%), менее выраженное – в группе с «Хлоргексидин» (на 53%).

На основании оценки репаративной активности сравниваемых препаратов по показателю пародонтального кармана (глубина зубодесневой борозды) наиболее эффективным препаратом в этом отношении следует считать «Пародонтоцид» (улучшение на 53%), наименее эффективным – «Хлоргексидина биглюконат» (на 16%) и «Холисал» (на 21% соответственно).

При исследовании показателя «кровоточивость десневой борозды» (после зондирования) при лечении пациентов с пародонтитом легкой степени величина снижения относительного количества случаев кровоточивости идентична во всех группах.

Наибольшее количество осложнений в курсе лечения вызвал хлоргексидина биглюконат (24%) (рис. 2). Относительное количество случаев кандидоза составило 7 человек из 100. В группе, где применялся «Холисал» – 2 человека из 100, «Пародонтоцид» – 0. Местноаллергические реакции слизистой также в 15% возникали в контрольной группе, в группе «Холисала» – 10%, «Пародонтоцид» – 1%.

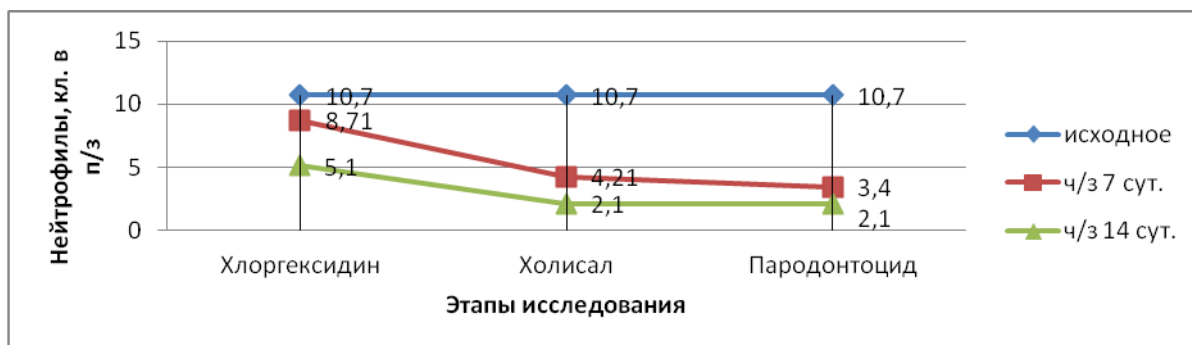


Рис. 1. Динамический уровень нейтрофильной инфильтрации пародонта в исследуемых группах

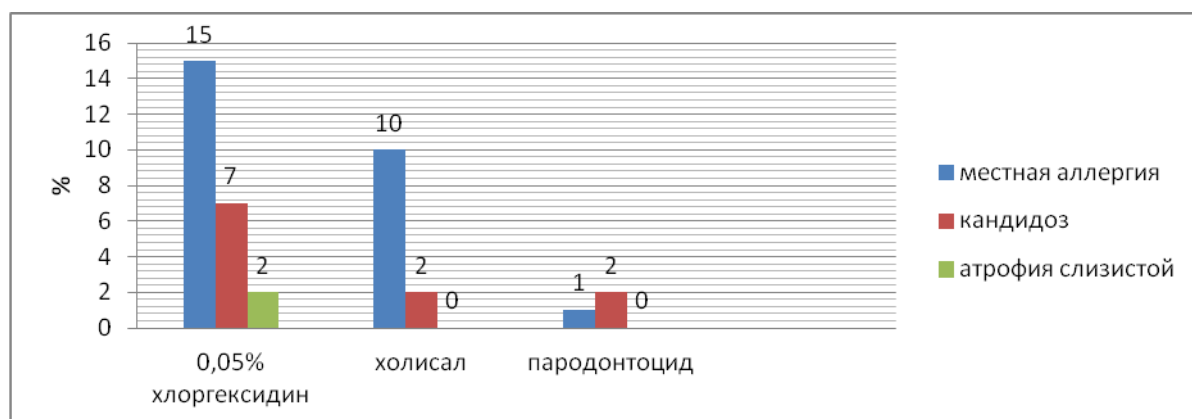


Рис. 2. Количество осложнений, развившихся в оцениваемых группах

Наибольшая экономическая и ситуационная доступность у «Хлоргексидина биглюконата», второе и третье места соответственно у «Пародонтоцида» и «Холисала».

Таким образом, производя многокритериальное сравнение всех изучаемых препаратов, «Пародонтоцид» показал высокую клиническую эффективность в лечении пародонтита легкой степени. Он является лидером по противовоспалительному и репаративному показателю, практически не вызывает осложнений (кандидоз (1%) и местноаллергическая реакция (1%) без случаев атрофических изменений слизистой. «Пародонтоцид» является более дорогим по стоимости в сравнении с наиболее дешевым – хлоргексидином биглюконатом. Недостатками «Пародонтоцида» являются минимальная среди препаратов базы сравнения антисептическая активность, а также ситуационная доступность.

**Выводы:**

1. Фитопрепарат «Пародонтоцид» показал большую противовоспалительную и репаративную эффективность в сравнении с синтетическими антисептиками, следовательно, целесообразно его включение в комплексную программу лечения пародонтита легкой степени.

2. Фитопрепарат «Пародонтоцид» в процессе лечения хорошо переносился больными в целом, практически не вызывая побочных реакций и осложнений. Следовательно, он может быть использован в группе пациентов с непереносимостью синтетических антисептиков в составе монотерапии.

### Литература

1. Абдурахманова С.А., Рунова Г.С., Подпорин М.С., Царева Е.В., Ипполитов Е.В., Царев В.Н. Микробиологическое обоснование применения фитопрепаратов для лечения воспалительных заболеваний пародонта // Пародонтология. 2019. №24(3). С. 196–202.
2. Аверьянов С.В., Галиуллина Э.Ф., Шакиров Д.Ф. Современные аспекты лечебно-профилактической терапии воспалительного заболевания пародонта // Успехи современной науки и образования. 2017. №4(3). С. 71–76.
3. Большедворская Н.Е., Казанкова Е.М. Этиопатогенетические особенности воспалительных заболеваний пародонта // Безопасность здоровья человека. 2017. №1. С. 26–35.
4. Вольф Г.Ф., Ратейцхак Э.М., Ратейцхак К. Пародонтология / Под ред. Г.М. Барера. М.: МЕДпрессинформ, 2014. 548 с.
5. Грачева Е.В., Гриценко Е.А. Фотодинамическая терапия. Обзор современных методик лечения заболеваний пародонта // Бюллетень медицинских интернет-конференций. 2013. Т. 3, № 2. С. 358–360.
6. Иманалиева А.Ж., Куттубаева К.Б., Бакиев Б.А. Современные аспекты комплексной терапии воспалительных заболеваний пародонта // Вестник КГМА им. ИК Ахунбаева. 2017. № 6. С. 117–123.
7. Качесова Е.С., Шевченко Е.А., Успенская О.А. Новая схема комплексного лечения агрессивных форм пародонтита // Современные технологии в медицине. 2017. Т. 9, № 4. С. 209–216.
8. Папапану П.Н. Связь пародонтита и атеросклероза сосудов: актуальные данные и значимость для специалистов и общества // Лечащий врач. 2013. № 7. С. 17.
9. Усова Н.Ф., Федосеева Г.М., Скибина Е.В. Опыт пролонгирования терапевтического воздействия фитопрепаратов в лечении гингивита и пародонтита // Сибирский медицинский журнал. 2010. Т. 95, № 4. С. 105–106.
10. A chlorhexidine-loaded biodegradable cellulosic device for periodontal pockets treatment / Tabary N., Chai F., Blanchemain N., Neut C. [et al.] // ActaBiomater. 2014. №10 (1). P. 318–329.
11. Association between perceived oral and general health / Reissmann D.R., John M.T., Schierz O. [et al.] // J. Dent. 2013. Vol. 41, № 7. С. 581–589.
12. Bascones-Martinez P., Matesanz-Perez M., Escribano-Bermejo M.A., Gonzalez-Moles J., Bascones-Ilundain J.H., Meurman A. Periodontal disease and diabetes-Review of the Literature // Med Oral Patol Oral Cir Bucal. 2011. №3. P. 18–24.
13. Tonetti M.S., Van Dyke T.E. Periodontitis and atherosclerotic cardiovascular disease: consensus report of the Joint EFP/AAP Workshop on Periodontitis and Systemic Diseases // J. Periodontol. 2013. №84 (4). P. 24–29.

### References

1. Abdurahmanova SA, Runova GS, Podporin MS, Careva EV, Ippolitov EV, Carev VN. Mikrobiologicheskoe obosnovanie primeneniya fitopreparatov dlja lechenija vospalitel'nyh zabolevanij parodonta [Microbiological justification of the use of phytopreparations for the treatment of inflammatory periodontal diseases]. Parodontologija. 2019;24(3):196-202. Russian.
2. Aver'janov CV, Galiullina JeF, Shakirov DF. Sovremennye aspekty lechebno-profilakticheskoj terapii vospalitel'nogo zabolevanija parodonta [Modern aspects of therapeutic and preventive therapy of inflammatory periodontal disease]. Uspehi sovremennoj nauki i obrazovanija. 2017;4(3):71-6. Russian.
3. Bol'shedvorskaja NE, Kazankova EM. Jetiopatogeneticheskie osobennosti vospalitel'nyh zabolevanij parodonta [Etiopathogenetic features of inflammatory periodontal diseases]. Bezopasnost' zdorov'ja cheloveka. 2017;1:26-35. Russian.
4. Vol'f GF, Ratejchak JeM, Ratejchak K. Parodontologija. Pod red. GM. Barera. Moscow: MEDpressinform; 2014. Russian.
5. Gracheva EV, Gricenko EA. Fotodinamicheskaja terapija. Obzor sovremennyh metodik lechenija zabolevanij parodonta [Photodynamic therapy. Review of modern methods of treatment of periodontal diseases]. Bjulleten' medicinskih internet-konferencij. 2013;3(2):358-60. Russian.
6. Imanalieva AZh, Kuttubaeva KB, Bakiev BA. Sovremennye aspekty kompleksnoj terapii vospalitel'nyh zabolevanij parodonta [Modern aspects of complex therapy of inflammatory periodontal diseases]. Vestnik KGMA im. IK Ahunbaeva. 2017;6:117-23. Russian.
7. Kachesova ES, Shevchenko EA, Uspenskaja OA. Novaja shema kompleksnogo lechenija agressivnyh form parodontita [New scheme of complex treatment of aggressive forms of periodontitis]. Sovremennye tehnologii v medicine. 2017;9(4):209-16. Russian.

8. Papapanou PN. Svjaz' parodontita i ateroskleroza sosudov: aktual'nye dannye i znachimost' dlja specialistov i obshhestva [Svyaz periodontitis and vascular atherosclerosis: actual data and significance for specialists and society]. *Lechashhij vrach*. 2013;7:17. Russian.

9. Usova NF, Fedoseeva GM, Skibina EV. Opyt prolongirovaniya terapevticheskogo vozdejstviya fitopreparatov v lechenii gingivita i parodontita [Experience of prolonging the therapeutic effect of herbal medicines in the treatment of gingivitis and periodontitis]. *Sibirskij medicinskij zhurnal*. 2010;95(4):105-6. Russian.

10. Tabary N, Chai F, Blanchemain N, Neut C, et al. A chlorhexidine-loaded biodegradable cellulosic device for periodontal pockets treatment. *ActaBiomater*. 2014;10(1):318-29.

11. Reissmann DR, John MT, Schierz O, et al. Association between perceived oral and general health. *J. Dent*. 2013;41(7):581-9.

12. Bascones-Martinez P, Matesanz-Perez M, Escribano-Bermejo MA, Gonzalez-Moles J, Bascones-Ilundain JH, Meurman A. Periodontal disease and diabetes-Review of the Literature. *Med Oral Patol Oral Cir Bucal*. 2011;3:18-24.

13. Tonetti MS, Van Dyke TE. Periodontitis and atherosclerotic cardiovascular disease: consensus report of the Joint EFP/AAP Workshop on Periodontitis and Systemic Diseases. *J. Periodontol*. 2013;84(4):24-9.

---

**Библиографическая ссылка:**

Прокопенко М.В., Сущенко А.В. Комплексный анализ применения фитопрепарата «пародонтоцид» в комплексном лечении хронического генерализованного пародонтита легкой степени тяжести // Вестник новых медицинских технологий. Электронное издание. 2021. №2. Публикация 1-9. URL: <http://www.medtsu.tula.ru/VNMT/Bulletin/E2021-2/1-9.pdf> (дата обращения: 08.04.2021). DOI: 10.24412/2075-4094-2021-2-1-9\*

**Bibliographic reference:**

Prokopenko MV, Sushchenko AV. Kompleksnyj analiz primenenija fitopreparata «parodontocid» v kompleksnom lechenii hronicheskogo generalizovannogo parodontita legkoj stepeni tjazhesti [Comprehensive analysis of the use of the phytopreparation «parodontocid» in the conservative treatment of patients with chronic mild generalized periodontitis]. *Journal of New Medical Technologies, e-edition*. 2021 [cited 2021 Apr 08];2 [about 6 p.]. Russian. Available from: <http://www.medtsu.tula.ru/VNMT/Bulletin/E2021-2/1-9.pdf>. DOI: 10.24412/2075-4094-2021-2-1-9

\* номера страниц смотреть после выхода полной версии журнала: URL: <http://medtsu.tula.ru/VNMT/Bulletin/E2021-2/e2021-2.pdf>